الجمهورية الجزائرية الديمقراطية الشعبية

وزارة التعليم العالي والبحث العلمي

جامعة المسيلة

معهد علوم وتقنيات النشاطات البدنية والرياضية

مطبوعة محاضرات مقياس علم التشريح ووظائف الأعضاء 1

المستوى: طلبة السنة أولى المدرسة العليا الابتدائي/المتوسط/الثانوي

إعداد الأستاذة: بن حميدوش فايزة

البريد الالكتروني المهني: fayza.benhamidouche@univ-msila.dz

عنوان الوحدة: وحدة التعليم الاساسية2 **الرصيد:**03 **المعامل:**02

السنة الجامعية: 2026/2025

1- معلومات عامة عن المقياس:

عنوان الوحدة: أساسية

المقياس :علم التشريح ووظائف الأعضاء 1

نوع الدرس :أعمال موجهة ☐ محاضرة ■ سداسي ■ سنوي ☐

المعامل : 2 **الرصيد:** 3

المدة الزمنية: 14 أسبوع

الحجم الساعي الأسبوعي: (محاضرات+ أعمال موجهة) 3 ساعات

الفئة المستهدفة : السنة الأولى مدرسة العليا التعليم الابتدائي/ المتوسط/ الثانوي

أهداف التعلم:

أهم المعارف النظرية المرتبطة بتخصص علم التشريح، الرفع من المستوى المعرفي للطالب في التخصص، وربطه بالتخصص، تمكين المتعلم من فهم بنية ووظائف الجسم البشري بهدف تحليل وتحسين الأداء الحركي والوقاية من الإصابات، تفسير البنية التشريحية وتحسين المردود الرياضي، يكتشف الطالب المكان والموقع الطبيعي والحقيقي لكل من الأعضاء الموجودة في الجسم والتراكيب المكونة له.

المعارف المسبقة المطلوبة:

تنمية الوعي بأهمية الحفاظ على الجسم والوقاية من الإصابات، الانضباط والمسؤولية التعاطف والتفاهم، الدافعية والالتزام، التفاعل الإيجابي.

يربط المعارف النظرية لهذه المادة بالنشاط البدني الرياضي ويستعملها في وصف وفهم الأداء الحركي والرياضي، التحلي بالسلوكيات الصحية في ممارسة النشاط البدني، الحرص على سلامة الممارس في التمارين التطبيقية، اكتشاف العلاقة بين البنية التشريحية والأداء الرياضي.

طريقة التقييم: المتابعة الدائمة والامتحانات

-كيفية تقييم التعلم : يكون التقييم بطريقتين:

1-تقييم كتابي اخر السداسي والذي يحوي كل ما تم التطرق اليه و مناقشته اثناء المحاضرة إضافة الى الموارد التي طلب منكم الاطلاع عليها و التي تمت مناقشتها. ويتضمن التقويم أسئلة التحليل والتركيب والفهم والاستنباط. والعلامة تكون 50٪ من المعدل العام.

2-التقييم المستمر و الذي يقوم به الأستاذ المكلف بالأعمال التوجيهية. والعلامة تكون 50 ٪من المعدل العام.

ملاحظة: المعدل النهائي للنجاح يكون أكثر أو يساوي 10من 20.

2-معلومات عن الأستاذ

الجامعة : جامعة المسيلة

المعهد :علوم وتقنيات النشاطات البدنية والرياضية

الأستاذة: بن حميدوش فايزة

الرتبة: أستاذ محاضر ب

البريد الالكتروني المهني للأستاذة: fayza.benhamidouche@univ-msila.dz

توقيت المحاضرة: يوم الإثنين على ساعة 9.30 إلى 11 صباحا

3-محتوى المقياس

محتوى المادة:

1- مدخل إلى علم التشريح
2- مدخل إلى علم العظام Osteology
3- مدخل إلى علم المفاصل Arthrology
4- مدخل إلى علم العضلات Myology
5- تشريح الطرف العلوي (كتف، ذراع، ساعد، يد)
6- تشريح الطرف السفلي (الحوض، الفخذ، الساق، الرجل)
7- تشريح الجذع
8- تشريح الجهاز العصبي
9- تشريح جهاز القلبي الوعائي (الدوراني)
10- تشريح الجهاز التنفسي

4-قائمة المراجع:

الكتب باللغة العربية:

1. حسين حشمت ومحمد صلاح الدين (2009): بيولوجيا الرياضة والصحة. القاهرة، مركز الكتاب للنشر.
2. رمزي ناجي وعصام الصفدي (2010): تشريح جسم الإنسان، الأردن عمان، دار اليازوري العلمة.
3. زكي محمد حسن (2007): التشريح الوصفي الوظيفي لتدريبات القوة العضلية، الإسكندرية، المكتبة المصرية.
4. صبحي أحمد قبلان ونايف مفضي الجبور (2012): الرياضة الصحة ورشاقة ومرونة، الأردن، مكتبة المجتمع العربي للنشر والتوزيع.
5. علاء الدين محمد عليوة: التربية الصحية في المجال الرياضي. ماهي للنشر والتوزيع، الإسكندرية، 2013.
6. ناهد عبد الرحيم (2010): العلوم الحيوية والصحة الرياضية، القاهرة، دار الكتاب الحديث، ط1
7. يوسف لازم كماش وصالح البشير ابوخيط (2011): مقدمة في بيولوجيا الرياضة، الإسكندرية، دار الوفاء لدنيا الطباعة والنشر والتوزيع.

-الكتب باللغة الاجنبية:

8. Tupling, A. R., & Houston, M. E. (2012). *Biochemistry primer for exercise science* (4th ed.). Human Kinetics.

9. Nelson, D. L., & Cox, M. M. (2021). *Lehninger principles of biochemistry* (7th ed.). W.H. Freeman and Company.

10. Poortmans, J. R., & Boisseau, N. (2017). *Biochimie des activités physiques et sportives*. De Boeck Supérie

محاضرة 1: مدخل إلى علم التشريح



تمهيد:

تأتي كلمة بيولوجيا من الكلمة اليونانية Bios وتعني الحياة وكلمة Logos وتعني العلم وهو ذلك العلم الذي يقوم على دراسة قوانين الحياة العامة وتطور الكائن الحي.

ويتفرع علم الحياة أو البيولوجيا في واقع الأمر إلى قسمين رئيسيين أولهم يتناول دراسة الحياة من حيث الشكل الظاهري المورفولوجي وهي كلمة مشتقة من اليونانية Morphe وتعني الشكل، القسم الثاني يتطرق إلى دراسة الحياة من حيث الوظائف الأعضاء أو الفسيولوجيا، وعلى ذلك يختص الجانب المورفولوجي من العلوم البيولوجية بدراسة تركيب الكائن الحي والوصف الخارجي له وذلك من خلال علوم فرعية مثل علم التشريح كما يتبع الجانب الوظيفي أو الفسيولوجي.

يعتبر علم التشريح أحد العلوم البيولوجية التي تبحث في تكوين أجزاء جسم الإنسان أو الكائن الحي، ويعتبر من أقدم العلوم الأساسية والتي تفوق فيها المصريين الفراعنة واعتمدوا عليها في التعامل مع موتاهم وتحنيطهم انتظرا للبعث من جديد.

1- مفاهيم حول علم التشريح:

- علم التشريح هو دراسة تركيب الكائنات الحية بالعين المجردة وهو بالنسبة للإنسان دراسة بنيان الجسم وأجزائه المختلفة.
- يعرف أيضا على أنه علم واسع يعني بدراسة أجزاء الجسم المختلفة منفردة ومتجمعة من حيث شكلها وموقها وعملها وعلاقتها مع بعضها تشريحيا ووظيفيا
- هو العلم الذي يبحث في دراسة تراكيب جسم الكائن الحي وأقسامه المختلفة وحسب رأي المختصين فإن علم التشريح هو دراسة لوظائف جسم الكائن الحي وفقا للتراكيب التشريحية التي تكون مع بعضها البعض جسم الكائن الحي.

2- أقسام علم التشريح: وينقسم علم التشريح إلى:

2-1- علم التشريح العام: ويبحث في معرفة أعضاء وأجهزة جسم الإنسان المختلفة وعلاقة بعضها ببعض مثل الجهاز العظمي، المفصلي، العضلي .... إلخ

2-2- علم التشريح التطبيقي: وهو الاستعانة بعلم التشريح وتطبيقه في فروع الطب المختلفة سواء في الجراحة أو التشخيص الأمراض المختلفة.

2-3- علم التشريح السطحي: وبه تعرف أجزاء الجسم الداخلية بواسطة علامات سطحية مميزة للجزء نفسه الناحية التشريحية وهذا يفيد في معرفة الوضع الطبيعي لعضو معين والاستدلال على الزيادة في حجمه بسبب وجود مرض مثلا.

2-4- علم التشريح المقارن: ويبحث في وجود تشابه بين الأجهزة وأعضاء الحيوانات المختلفة ومقارنة ذلك بما هو موجود في الإنسان

2-5- علم التشريح الوظيفي: هو دراسة العلاقة بين البنية الشكلية والوظيفية الخاصة بها وهي كذلك دراسة وظائف الأعضاء وعلاقتها بالبنية المورفولوجية للعضو أو الجهاز.

2-6- علم التشريح التطوري: يدرس نمو وتطور الأعضاء من المرحلة الجنينية إلى البلوغ.



2-7- علم التشريح الأنثروبولوجي: يدرس التنوع المورفولوجي عند الإنسان

3- علاقة علم التشريح بالتربية الرياضية:

لا شك أن هناك علاقة كبيرة بين التربية البدنية عامة وبين علم التشريح جسم الإنسان بصفة خاصة إذ يعتبر هذا العلم من العلوم الطبية التي تعتمد على قاعدة أساسية للتعرف والتفهم لأصول التربية البدنية من الجانب التشريحي. وتختلف دراسة علم التشريح في كليات التربية لبدنية عنها في كليات الطب من ناحية الغرض والتطبيق، اذ يدرس هذا العلم في كلية الطب دراسة عملية أكثر منها نظرية ويقصد به معرفة أجزاء جسم الإنسان وأعضائه وأجهزته وأحشائه وما به من أوعية دموية ولمفاوية وأعصاب وغيرها والوضع الطبيعي لها في الجسم ويستفيد الطالب والطبيب من ذلك في كل علومه الطبية وفي تشخيص الأمراض وأجراء العمليات الجراحية وغيرها. أما في كلية التربية البدنية فقد روعي في منهج علم التشريح كأحد المواد الطبية الفنية فوضع منهج محدود يتناسب مع دراسة التربية البدنية من حيث:

3-1-إمكانيات الجسم الحركية: ويستطيع الطالب الاستفادة من علم التشريح حسب احتياجاته ويتمكن من معرفة أجزاء جسم الإنسان والاستفادة بذلك في الاستعمال الصحيح وفي القيام بالحركات الرياضية المختلفة ومعرفة العضلات التي تقوم بهذه الحركات والبعد عن الأخطاء التي قد تؤدي إلى نتائج غير مقبولة.

3-2-أهمية علم التشريح لعلوم التربية البدنية: ولا يغيب عن الذهن أهمية علم التشريح للقائمين بالتربية البدنية فعلى أساسه يدرس علم إصابات الملاعب وعلم التدليك والعلاج الطبيعي وغيرها إذ تعتمد هذه العلوم اعتماداً أساسياً على دارسة علم التشريح الذي يساعد كثيرا على تفهمها بوجه خاص وتفهم التربية البدنية بوجه عام، فضلا عن ايجاد التحليل الحركي المناسب للحركات الرياضية وفق الخصائص التشريحية للمفصل المشترك بالأداء والذي له علاقة مباشرة بعلم البايوميكانيك.

3-3-الحركات الرياضية وتحقيق الاداء الامثل: كما يستفيد الرياضي من علم التشريح باستعمال

الأعضاء المناسبة للحركة التي يقوم بها وأداء هذه الحركات بطريقة صحيحة وذلك بمعرفة العضلات والمفاصل التي تقوم وتشترك في هذه الحركات ومقدار أهميتها فيها.

3-4-التعرف على الأخطاء البدنية وتصحيحها وعلاجها: ومن دراسة علم التشريح نستطيع

أيضاً التعرف على كثير من الأخطاء البدنية وبالتالي نستطيع تصحيحها وعلاجها وكذلك بمعرفتنا للأجزاء المكونة لجزء معين في الجسم ونستطيع تلافي بعض العيوب البدنية وذلك بالتمرينات الرياضية المناسبة التي تزيل أو تحفف تلك العيوب

4- شرح الوضعية التشريحية (الوضعية المبدأ):

هو وضع انتصاب القامة ويكون فيه الوجه للأمام والنظر للأمام وأطرافه العليا ممدودة على جانبي الجسم وراحتا اليد للأمام وأصابع القدمين مؤشر إلى الأمام والغرض من الوضع التشريحي هو لدراسة تشريح الجسم البشري بصورة موحدة، على الرغم من اختلاف اللغات والأماكن على سطح الكرة الأرضية. حتى نصل لوصف تشريحي ثابت ومفهوم لجميع دارسي علم التشريح.

وحسب هذا التعريف فإننا حينما نقول نقطة أمامية أو علوية نقصد بها تلك النقطة الأمامية أو علوية للجسم وهو واقف في الوضع التشريحي.



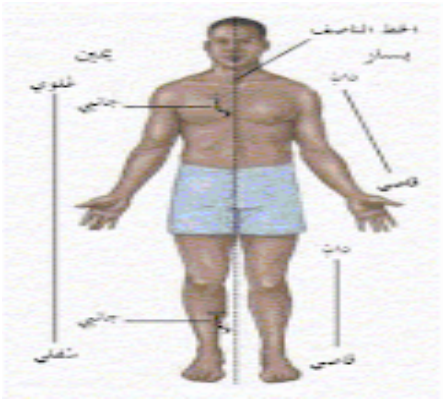

5- تبيان المستويات التشريحية:

هي خطوط وهمية تقسم جسم الإنسان تأتي أهميتها لتحديد الاتجاهات على الجسم وعلاقة الأعضاء بعضها مع بعض وتحديد اتجاهات الحركة للأعضاء المتحركة ومن هذه المستويات:

1-5- المستوى الجبهي أو الأمامي أو التاجي Coronal- Frontal: وهو المقطع الذي يقسم الجسم من جهة لأخرى ومن الأعلى إلى الأسفل وبزاوية قائمة على المستوى الوسطي إلى قسمين غير متشابهين هما أمامي وخلفي.

2-5- المستوى السهمي أو الطولي أو العمودي أو الشاقولي Median Plane- Sagittal: يقسم الجسم من الوسط إلى جزئيين ونصفين متشابهين إلى يمين ويسار

3-5- المستوى الأفقي أو العرضي أو المستعرض horizontal ou transversal:

وهو المقطع الذي يقطع الجسم من المنتصف بصورة مستعرضة إلى قسمين غير متشابهين علوي وسفلي ويكون مواز للأرض.

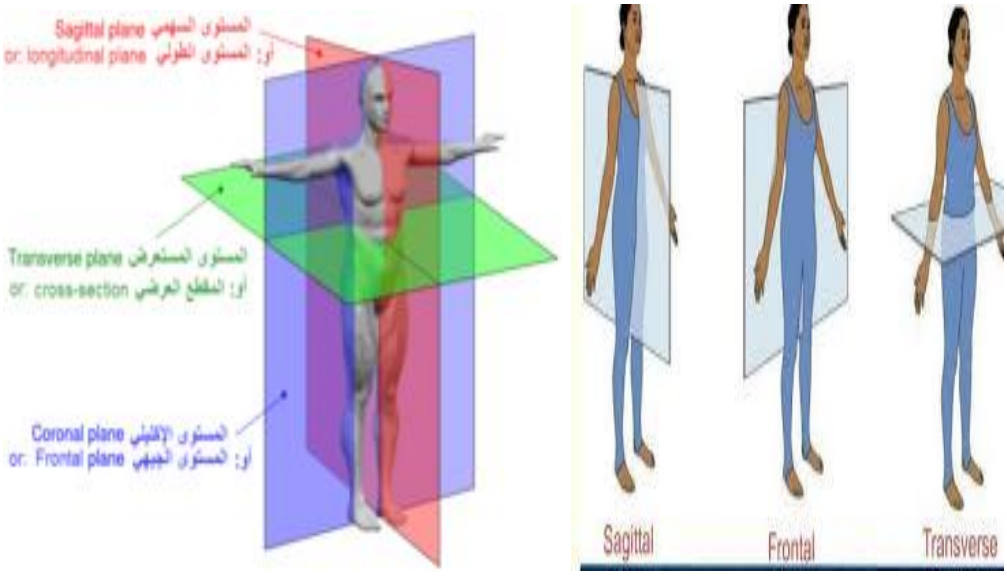

6- الأهداف من دراسة المستويات التشريحية:

- تسهيل دراسة جسم الانسان كونه شكل غير متساوي الابعاد او الزوايا كأي شكل هندسي

معروف، فهو يحتوي على تقوسات وتقعرات وثنايا وطيات، اذ لا يمكن دراسته من دون تجزئته.

- تسهيل تعيين مواقع اجهزة واعضاء الجسم المختلفة وعلاقتها مع بعضها البعض.
- تسهيل الوصف الدقيق للجزء المعني من اجل معرفة دقائق الامور الخاصة بذلك الجزء، مثال ذلك تحديد المنطقة التي يدخل منها الشريان المغذي لعظم الترقوة مثلاً

7-المصطلحات التشريحية

تقسم مواقع وتراكيب الجسم الواحدة بالنسبة للأخرى إلى:

1. **علوي Superior :** أي جزء يقع أعلى من المستوى الوسطي وهو عبارة عن موقع جزء

فوق آخر كموقع التجويف الصدري فوق التجويف البطني.

2. **سفلي أو أدنى Inferior :** أي جزء يقع أسفل من المستوى الوسطي وهو عبارة عن جزء يقع تحت جزء آخر مثال (الرقبة تقع أسفل الرأس.)
3. **أمامي Anterior :** أي جزء يقع أمام المستوى التاجي مثال: العين تقع أمام الدماغ.
4. **خلفيPosteior – Dorsal :** أي جزء يقع خلف المستوى التاجي مثال : البلعوم خلف تجويف الفم.
5. **الإنسي Medial :** أي جزء قريب من الخط الوسطي يعتبر انسي فموقع العينين هي انسي بالنسبة للأنف.
6. **الوحشيLateral :** الأجزاء البعيدة من الخط الوسطي. فموقع الأذنين وحشي بالنسبة

للعينين.

7.الأقرب أو الأدنىProximal : القريب من المحور الوسطي والقريب من نقطة الاتصال

بالجسم ومن الجذع مثال (المرفق قريب من الرسغ.) ويستخدم لدراسة تشريح الاطراف العليا والسفلى

8.البعيد أو الأقصى Distal : البعيد من الجزء الوسطي والبعيد من نقطة الاتصال بالجذع بالنسبة للجزء الآخر مثال (الأصابع هي موقعها أدنى بالنسبة للرسغ.) ويستخدم في دراسة تشريح الاطراف العليا والسفلى.

9. السطحي Superficial : قريب من السطح مثال البشرة تعتبر طبقة سطحية بالنسبة للجلد أيضا تستعمل Peripheral قريب سطحي وتستعمل لوصف الأشياء السطحية أو المحيطة كالأوعية الدموية.

10.عميق أو داخلي Internal – Deep : لوصف الأجزاء الداخلية مثال : الأدمة طبقة عميقة من الجلد.

8- المصطلحات التشريحية التي تستعمل لتوضيح الحركة في مفاصل جسم الانسان:

1. **الثني Flexion:** هو تصغير زاوية المفصل الى أصغر مدى ممكن.
2. **المد Extension:** هو تكبير زاوية المفصل الى ابعد مدى ممكن.

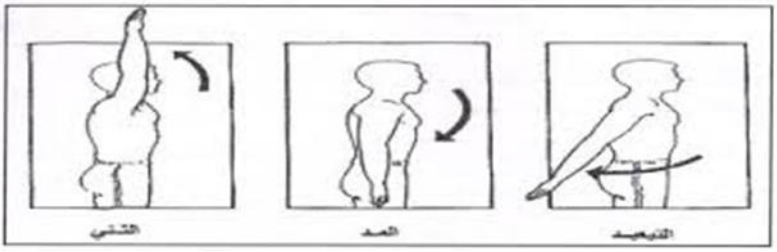

3.الابعاد Abduction: هو ابعاد الطرف عن الجذع او عن المستوى الوسطي.

4.التقريب Adduction: هو تقريب الطرف الى الجذع او الى المستوى الوسطي.

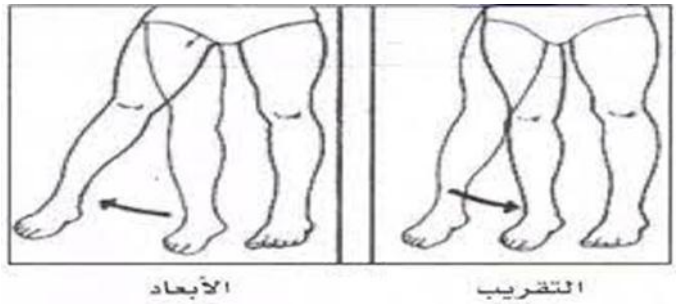

5.التدوير الداخلي Internal Rotation: هو تحريك المفصل بحركة دورانية الى الداخل.

6.التدوير الخارجي External Rotation: هو تحريك المفصل بحركة دورانية الى الخارج.

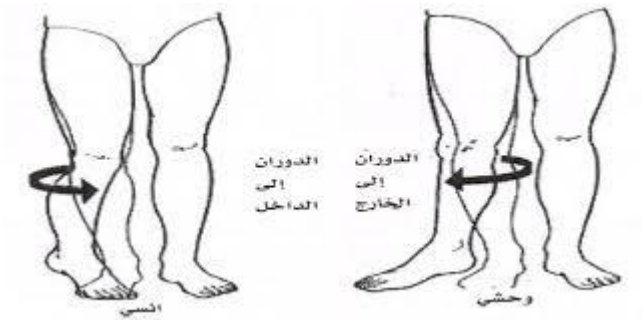

7.البطح Pronation: هو تدوير الساعد الى الجهة الداخلية.

8.الطرح Supination: هو تدوير الساعد الى الجهة الخارجية.



9.انقلاب القدم للداخل Inversion: هو عملية تدوير القدم الى الداخل.

10.انقلاب القدم للخارج Eversion: هو عملية تدوير القدم الى الخارج



محاضرة 2: مدخل إلى علم العظامOsteology

تمهيد:

الهيكل العظمي هو مجموع عظام جسم الأنسان والمفاصل ويتألف في الشخص البالغ من 206 عظمات منها 86 عظمة مزدوجة و34 عظمة مفردة وهذا العدد باستثناء عظام الأذن والمعروفة بالعظام السمسمانية وكذلك الأسنان. العظام أجزاء بيضاء صلبة تختلف في الشكل والحجم مرتبطة ببعضها ارتباطا مفصليا بواسطة الأربطة وتغطيها العضلات.

1- وظائف العظام:

تعطي العظام الشكل الخارجي لجسم الإنسان، وتقوم بوظائف عديدة ومهمة منها:

1-1- الدعم: تعتبر العظام الأعمدة الحديدية والإسمنت المسلح لجسم الإنسان، يمثل بنية صلبة يستند إليها الجسم، تعمل عظام الأطراف السفلى كأعمدة تحمل الجذع أثناء الوقوف والقفص الصدري يدعم جدران الصدر. الهيكل العظمي مسؤول عن حمل كل أعضاء الجسم كما يعطي الجسم شكله المميز وقوامه المعروف.

1-2-الحماية: تحمي العظام الأعضاء الرخوة، مثلا: تحمي عظام الجمجمة الدماغ، والفقرات تحمي النخاع الشوكي، والقفص الصدري يؤوي الأعضاء الحيوية الموجودة بداخله (القلب والرئتين).

1-3-الحركة: تعمل العضلات الهيكلية المتصلة بالعظام بواسطة الأوتار كالرافعة لتحريك الجسم أو أجزائه،

1-4-تخزين المعادن والدهون: يمثل التجويف الداخلي لبعض العظام مكان لتخزين الدهون، يمثل كذلك خزان للمعادن أهمها: الكالسيوم والفسفور.

1-5-تكوين الكريات الدموية: يتم تكوين الكريات الدموية في نخاع بعض العظام.

2-تركيب العظام: يتكون العظم من الأجزاء التالية في تركيبه:

1- **السمحاق Periostium:** وهو غشاء رقيق ولكنه قوي جدا يحيط بالعظم ويتكون من نسيج ليفي أبيض تكثر فيه الأوعية الدموية

2- **العظم الأصم أو الكثيف Compact Bone:** ويقع تحت سمحاق مباشرة، ويحيط بالقناة العظمية أو تجويف العظم الذي يملأ بنخاع العظم

3- **العظم الإسفنجي:Cancellous Bone Spongy Bone:** ويغلب وجوده عادة عند نهايات العظام

4- **نخاع العظم (Bone Marrow):** ويوجد داخل جوف العظم حيث يملأه وهو أما أن يكون نخاعا احمرا او نخاعا اصفرا

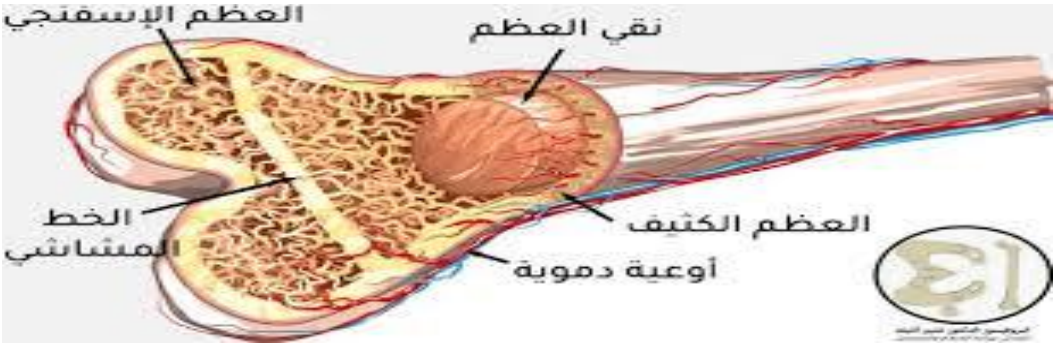

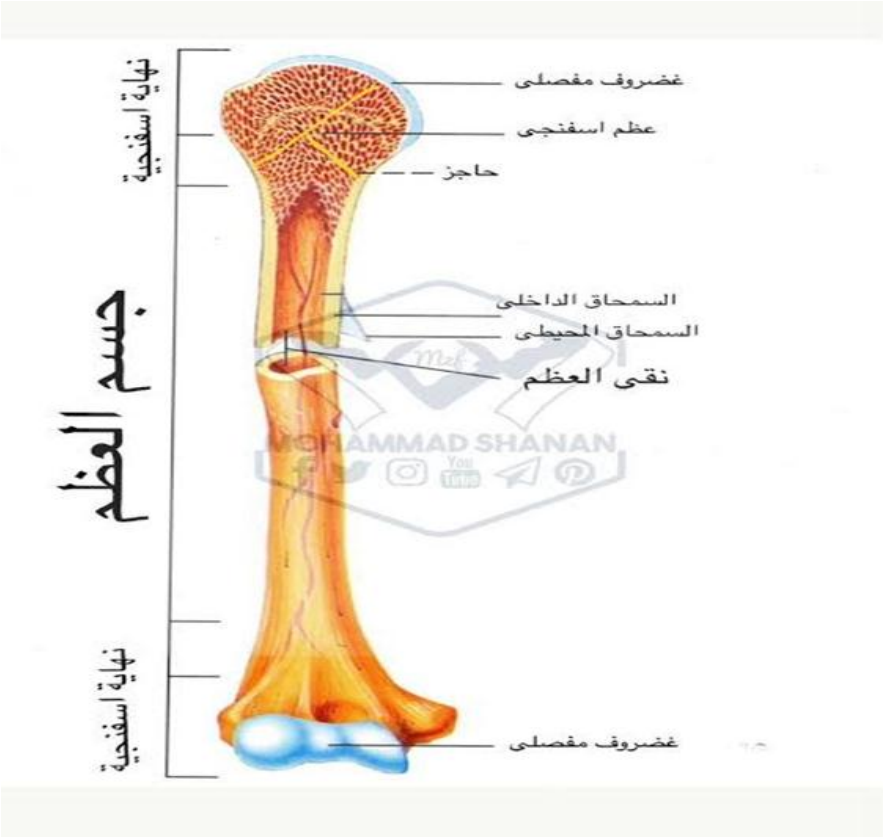

أنواع العظام:

تختلف العظام من حيث الشكل والحجم والوظيفة لذا تقسم من حيث شكلها إلى الأنواع التالية:

1- العظام الطويلة Long bones:

تمتاز بطولها بالنسبة لعرضها كعظام الأطراف العليا والسفلى العضد الزند السلاميات الفخذ

2- العظام القصيرة short bones:

تمتاز بأبعادها المتساوية في كل جهاتها تقريبا وهي عظام متينة وقوية كعظام الرسغ والرضفة.

3- العظام المسطحة flat bones:

وتتميز بتفلطح العظمة وعدم وجود تجويف لها وتتكون من طبقتين من نسيج عظمي دقيق يفصل بينهما نسيج عظمي هش كعظام القسم العلوي من الجمجمة القحف وعظم لوح الكتف وعظم الجبهة في الجمجمة

4- العظام غير منتظمة lrregular bones:

هي عظام لا تصنف ضمن أي صنف من أعلاه وهي في معظمها نسيج عضمي إسفنجي مثل فقرات العمود الفقري



نمو العظام:

1- نمو العظام في الطول:

تلعب الألواح الكرد وسية التي تبقى كخلايا غضروفية نشطة بين أجسام العظام وأطرفها دورا هاما في النمو الطولي للعظام حيث تقوم خلايا هذه بعملية الانقسام والزيادة في الحجم بين جسم العظم وكل طرف، وفي أثناء ذلك يتم تحويل طبقة الخلايا القريبة من الجسم العظم إلى نسيج عظمي وتستمر هذه العملية حيث تنقسم الخلايا القريبة من الجسم إلى خلايا عظمية ويزيد طول العظم.

يتوقف انقسام الخلايا الغضروفية تحت تأثير بعض الهرمونات الذكرية والأنثوية المرتبطة بهذه الوظيفة فيتمعظم اللوح الكردوسي نفسه ويتحول إلى نسيج عظمي وتلتحم الأطراف مع جسم العظم ويثبت طول هذه العظام ويحدث ذلك في مرحلة عمرية محددة ويكون ذلك عند عمر بين 20-23 عاما تقريبا

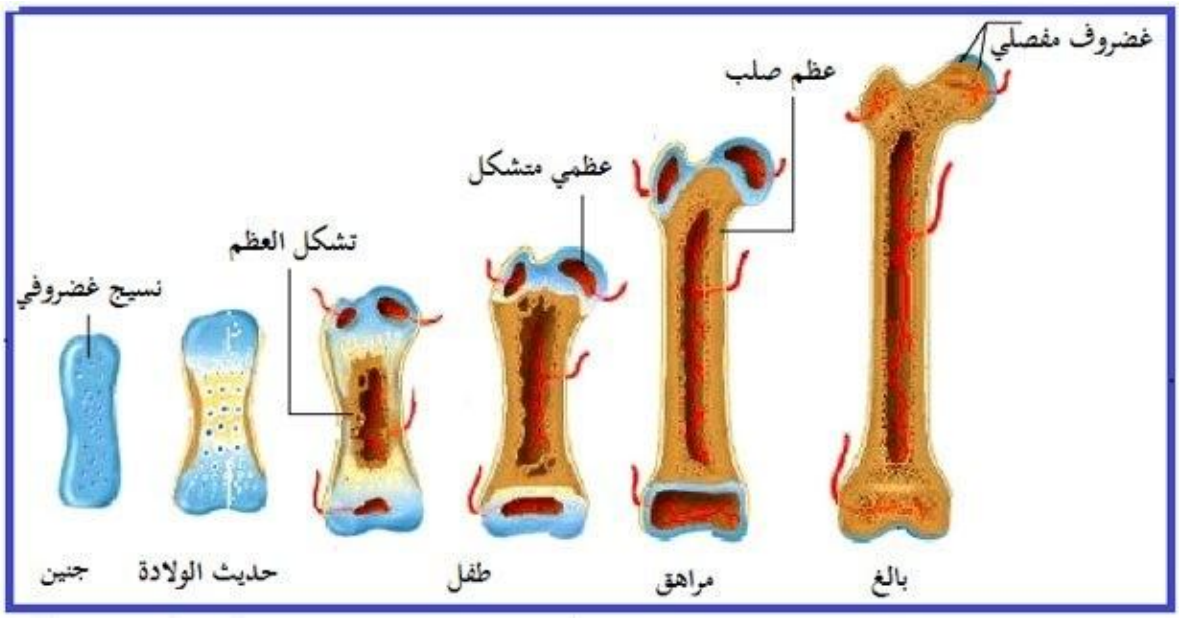

نمو العظام في السمك:

يتكون المقطع العرضي في معظم عظام الجسم من الطبقات التالية:

1- **السمحاق الخارجي:** وهي طبقة ليفية خارجية غنية بالأوعية الدموية والتي تصل من خلالها إلى القشرة ويتصل بها منشأ واندغام العضلات وأوتارها

2- **الطبقة القشرية:** وهي الأكثر الأجزاء العظام صلابة وتماسك خاصة في العظام الطويلة بالطرف السفلي وبصفة عامة يتناسب سمك هذه الطبقة وشكل خلاياها وتركيبها الكيمائي ونسبة الأملاح العضوية والمعدنية بها مع طبيعة المجهود البدني المطلوب منها والملقى عليها والحالة الصحية العامة

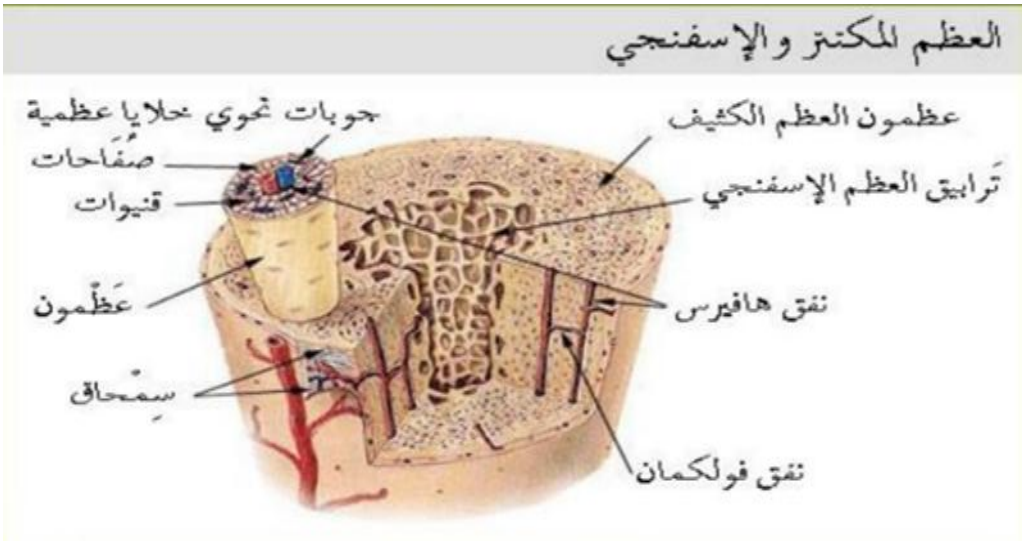

الهرمون ونمو العظام:

تنظم الهرمونات نمو العظام خلال مرحلة الطفولة هرمون النمو الذي تطرحه الغدة النخامية في فصها الأمامي يعمل بشكل غير مباشر من خلال تحفيز الكبد على تحرير عوامل النمو والتي تحفز صفيحة المشاش على بناء العظم، هرموني الغدة الدرقية يضمنان النمو المتناسق للعظام من خلال التأثير على نشاط هرمون النمو.

تكوين العظام في الجنين:

تتكون العظام في الجنين من طبقة الميزودوم (أو الطبقة الجرثومية الوسطى أو النسيج المتوسط) ويبدأ ظهور مراكز التمعظم في الأسبوع الثامن تقريبا من حياة الجنين في الرحم.

ويحول النسيج المتوسط إلى نسيج غشائي، وهذا بدوره يتحول إلى نسيج غضروفي الذي يتمعظم فيتحول أخيرا إلى نسيج عظمي، وبعض العظام لا تمر بمرحلة النسيج الغضروفي بل تتحول مباشرة من نسيج عظمي كما في عظام الجمجمة.

مراكز التمعظم: Centres of ossification

وتحول النسيج الغضروفي إلى نسيج عظمي يجعلنا نذكر هنا ما يعرف بمراكز التمعظم التي تسمى بمراكز التمعظم الابتدائية والثانوية.

1- مراكز التمعظم الابتدائية: Primary Centres

وهي عبارة عن أنواء تظهر في النسيج الغضروفي الذي تكون من النسيج الغضروفي الذي يتكون من النسيج الغشائي ويبدأ في هذه المراكز تكوين الخلايا العظمية وترسيب أملاح الكلسيوم التي تنتشر في النسيج على شكل إشعاعي حتى تملأ كل النسيج الغضروفي الذي يتحول نتيجة لذلك إلى نسيج عظمي ويبدأ ظهور أمرات التمعظم كما سبق ذكر في الأسبوع الثامن تقريبا من حياة الجنين داخل الرحم.

وينشأ عادة مركز تمعظم ابتدائي واحد وسط كل عظمة يشبه النواة ويحوي نوعين من الخلايا:

- خلايا لتكوين العظام وبنائها وترسيب أملاح الكلسيوم والفسفور في جسم العظمة ماعدا طرفيها ونتوءاتها التي تظل في حالة غضروفية حتى الولادة وتعرف بالكراديس.
- وخلايا أخرى (أكلة) أي تزيل ما تبقى من الغضروف بعد التمعظم.

2- مراكز التمعظم الثانوية: Secondary Centres

تظهر في الطفل بعد الولادة وهي خاصة بأطراف ونتوءات العظام، ولذلك فهي أكثر من مركز ثانوي واحد، أي يوجد في العظمة مراكز تمعظم ثانوية متعددة ويلاحظ أن لكل طرف ونتوء مركز تمعظم ثانوي يظهر في مكان معين من العظمة أو الكردوس وفي زمن خاص به، وبذلك يمكن تحديد عمر الطفل بواسطة هذه المراكز الثانوية.

وتنتشر الخلايا العظمية في طرفي العظمة والنتوءات التي بها حتى يتم تمعظم هذه الغضاريف أو الكراديس، ولكن يبقى لوح أو القرص غضروفي بين العظم وكردوسه المتمعظمين دون أن يتمعظم حتى إذا جاء وقته المحدد تمعظم فتصبح العظمة كلها بذلك كاملة التمعظم فيتحد جسم العظمة مع طرفها ويختفي اللوح الكردوسي ويقف نمو العظمة في الطول والألواح الكردوسية مهمة جدا في نمو العظمة في الطول إذ تنقسم خلاياها وتتحول إلى خلايا عظمية من ناحية جسم العظمة فيقف نموها ويكون ذلك تقريبا حينما تبلغ العظمة طولها المناسب في الإنسان البالغ بحيث لا يزيد بعد ذلك طول الإنسان أي في سن العشرين تقريبا.

وحيث إن مراكز التمعظم الثانوية تظهر في أطراف العظام ونتوءاتها في وقت معين، كما أن التحام اللوح الكردوسي بجسم العظمة يتم أيضا في زمن معين فقد استفيد بذلك في تحديد عمر الإنسان.



الهيكل العظمي:

يتكون الهيكل العظمي في الإنسان من تمفصل جملة عظام بعضها مع بعض في وضع وترتيب معين ينتج عنه شكل الجسم وخاصة مظهره وقوامه وحسب التقسيم التالي فإن الهيكل العظمي يتكون من

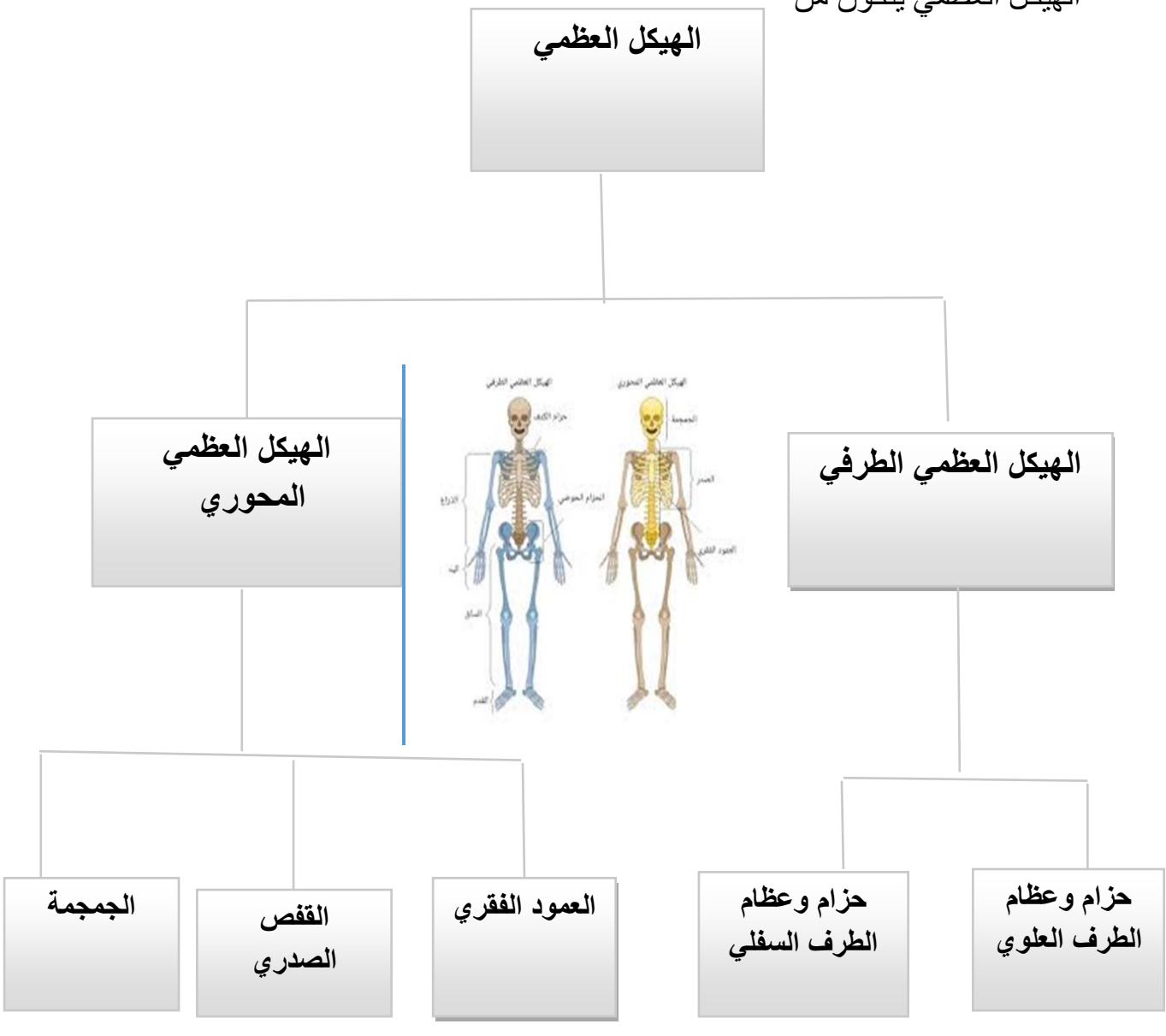

محاضرة 03: مدخل إلى علم المفاصل Arthrology

تمهيد:

المفاصل هي جزء أساسي من الهيكل العظمي للإنسان، حيث تُعد نقاط اتصال بين العظام، مما يتيح الحركة ويضمن الاستقرار للجسم. تلعب المفاصل دورًا حيويًا في الأداء البدني والرياضي، حيث تتحكم في نطاق الحركة ومدى تحمل الإجهاد أثناء الأنشطة البدنية المختلفة. يتطلب فهم بنية ووظيفة المفاصل دراسة متعمقة لخصائصها التشريحية والبيوميكانيكية، وهو ما يساعد الرياضيين والمدربين على تحسين الأداء وتقليل مخاطر الإصابات. تُعد المفاصل من العناصر الأساسية التي تمكن الجسم من الحركة بمرونة واستقرار يُعتبر فهم بنية المفاصل وآلية عملها أمرًا حيويًا للرياضيين والمدربين، حيث تؤثر بشكل مباشر على الأداء البدني وتساهم في الوقاية من الإصابات الشائعة أثناء ممارسة الأنشطة الرياضية، وتساعد المفاصل في تحقيق التوازن وتوزيع الجهد على الجسم مما يُسهم في دعم قوة التحمل والمرونة لدى الرياضيين، ويجعل من دراستها جانبًا

1- تعريف المفاصل:



المفاصل هي نقاط اتصال بين عظام الهيكل العظمي، حيث تسمح بحركة العظام بالنسبة لبعضها البعض، أو توفر دعامة وثباتًا في الجسم. تتكون المفاصل من مجموعة من الأنسجة مثل الغضاريف، والأربطة، والسائل الزلالي، التي تعمل معًا لتسهيل الحركة وتقليل الاحتكاك بين العظام.
تختلف المفاصل في تركيبها ووظيفتها، حيث توجد مفاصل متحركة بالكامل، ومحدودة الحركة، وغير متحركة، وكل نوع يخدم غرضًا محددًا يلبي احتياجات الجسم في الحركة والدعامة.

المفاصل هي نقاط الاتصال بين عظمتين أو أكثر في الجسم، وتعتبر جزءًا أساسيًا من الجهاز الحركي. حيث تسمح هذه النقاط بالحركة وتوفير الاستقرار للعظام، حيث تأتي بأشكال وأنواع مختلفة تعتمد على وظيفة الحركة التي تؤديها

أنواع المفاصل

أولاً: تصنيف المفاصل حسب الحركة



- **المفاصل الليفية (غير المتحركة) :** لا تسمح بأي حركة.
- مثال: الغرز بين عظام الجمجمة.



- **المفاصل الغضروفية(محدودة الحركة) :** تسمح بحركة بسيطة أو محدودة جدًا.
- مثال: المفاصل بين الفقرات.



- **المفاصل الزلالية(الحرة الحركة) :** توفر حرية واسعة في الحركة.
- مثال: مفصل الكتف ومفصل الورك.

ثانيًا: تصنيف المفاصل حسب البنية



- **المفاصل الليفية :**
- تتصل العظام بأنسجة ليفية قوية.
- تتميز بعدم وجود تجويف مفصلي.
- نوع الحركة: غالبًا غير متحركة.
- مثال: الغرز القحفية.

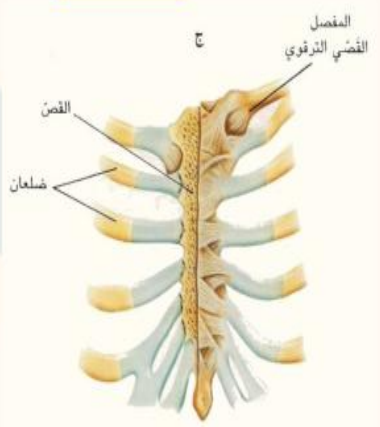

- **المفاصل الغضروفية :**
- ترتبط العظام بالغضاريف.
- تتميز بعدم وجود تجويف مفصلي.
- نوع الحركة: محدودة.
- مثال: المفاصل بين الفقرات والأضلاع مع القص.

المفاصل الزلالية:

المفاصل الزلالية هي أكثر أنواع المفاصل انتشارًا في الجسم، وتتميز بتجويف مملوء بالسائل الزلالي الذي يسهّل الحركة. تتكون من الغضروف المفصلي الذي يقلل الاحتكاك، والكبسولة المفصلية التي تحمي المفصل، والغشاء الزلالي الذي يفرز السائل الزلالي، مما يضمن حركة مرنة، ولهذا قسمت الى خمسة انواع حسب نوع الحركة التي يؤديها المفصل وهي:

1- المفصل الرزي:

يسمح بالحركة في مستوى واحد فقط أي الثني والمد كما هو الحال في مفصل المرفق والركبة والكاحل ومفاصل السلاميات



2- المفصل الكروي:

وهي أكثر المفاصل حرية في الحركة، في جميع الاتجاهات، من ثني ومد ورفع وتقريب وتدوير، مثال ذلك مفصل الكتف ومفصل الفخذ.



3المفصل المنزلق :

في هذا النوع من المفاصل تنزلق سطوح المفصل، فوق بعضها البعض، مثل مفصل القص – الترقوة

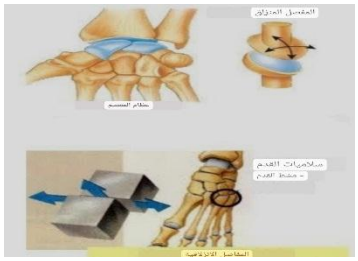

4المفصل المداري أو المحوري:

هو يسمح بالحركة حول محور واحد فقط. على شكل دوران، مثل المفصلين القريب والبعيد، بين الكعبرة والزند، وكذلك بين فقرة الأطلس، ونتوء فقرة المحور.



5- المفصل السرجي:

يتميز بسطحين على شكل سرج يسمحان بالحركة في محورين رئيسيين الثني والبسط والابعاد والتقريب، مثل المفصل بين عظمة المشط الأولى

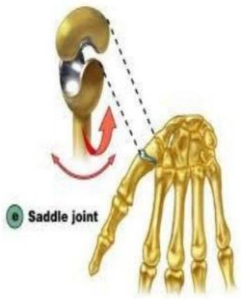

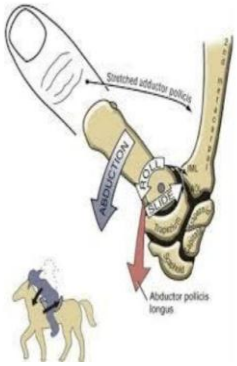

خصائص ومميزات المفاصل

نوع المفصل	الخصائص	المميزات
المفاصل الليفية	• غير متحركة لأنها لا تسمح بأي حركة بين العظام. • تتكون من نسيج ضام كثيف • توجد في الجمجمة وعظام الوجه	• ثابتة وقوية • توفر حماية للعظام والاعضاء المحيطة
المفاصل الغضروفية	• تسمح بحركة محدودة تربط العظ ام بواسطة الغضاريف (هلامية او ليفية) • توجد بين فقرات العمود الفقري والمفاصل بين الاضلاع وعظم القص	• مرنة نسبياً • تساعد على تخفيف الضغط والصدمات
المفاصل الزلالية	• تسمح بحركة واسعة في عدة اتجاهات • تحتوي على سائل زلالي يقلل الاحتكاك • توجد في معظم مفاصل الجسم مثل الكتف والمرفق ...	• تمنح نطاقاً واسعا وسهلا للحركة في اتجاهات مختلفة

- مكونات المفاصل

1- **الغضروف المفصلي:** يغطي نهايات العظام لتقليل الاحتكاك وامتصاص الصدمات.
2- **المحفظة المفصلية:** غلاف يحيط بالمفصل، يحميه ويدعم حركته.
3- **السائل الزلالي:** سائل لزج يقلل الاحتكاك ويغذي الغضروف.
4- **الأربطة:** تربط العظام ببعضها وتوفر الاستقرار.
5- **الأوتار:** تربط العضلات بالعظام وتساعد في الحركة.
6- **الغشاء الزلالي:** ينتج السائل الزلالي.
7- **العظام:** تشكل الهيكل الأساسي للمفصل.



وظائف المفاصل في الحركة:

وظائف المفاصل في الحركة تشمل:

1. تمكين الحركة: المفاصل تسمح بحركة العظام بالنسبة لبعضها البعض، مما يتيح تنفيذ الحركات المختلفة مثل الانثناء، التمدد

2.دعم الاستقرار: المفاصل تساهم في الحفاظ على استقرار الجسم أثناء الحركة، مثل دعم الوزن أثناء المشي.

3. توزيع القوى: المفاصل تساعد في توزيع القوى الناتجة عن الحركة أو النشاط البدني على العظام والأنسجة المحيطة، مما يقلل من خطر الإصابة.

4. مرونة الحركة: توفر المفاصل مرونة في الحركة عبر نطاقات متعددة، مثل مفصل الكتف الذي يسمح بحركات واسعة ومتنوعة.

5. الحماية: بعض المفاصل، مثل الركبة والكاحل، تحمي الأنسجة الرخوة والأربطة من الإجهاد المفرط أثناء الأنشطة الرياضية.

❖ **أهمية المفاصل في الجسم:**

المفاصل تلعب دورًا حيويًا في الجسم، إذ تسمح بحركة العظام وتمنح الجسم مرونة وقدرة على التحرك بسلاسة. إليك أهميتها:

1. **تسهيل الحركة:** تعمل المفاصل كنقاط اتصال بين العظام، مما يسمح بالحركة في اتجاهات مختلفة. بدونها، ستكون العظام صلبة ولا يمكن تحريكها.

2. **امتصاص الصدمات:** المفاصل، وخاصة تلك المزودة بالغضاريف والسائل الزلالي، تمتص الصدمات الناتجة عن الأنشطة اليومية، مما يحمي العظام من التآكل.

3. **دعم وتثبيت الجسم:** تعمل المفاصل مع الأربطة والعضلات لتثبيت الجسم وتوفير الاستقرار خلال الحركة، مما يمنع السقوط أو الإصابات.

4. **تسهيل النشاط البدني:** تساهم في الأنشطة الرياضية والبدنية من خلال توفير نطاق حركي أوسع ومرونة أكبر، مما يمكن الجسم من أداء تمارين معقدة.

5. **التكيف مع الضغط:** تساعد المفاصل في توزيع الضغط بشكل متساوٍ، ما يسمح للجسم بتحمل الأوزان والجهود المختلفة دون إجهاد كبير للعضلات.

❖ **دور المفاصل في الانشطة البدنية**

تسهم المفاصل في الأنشطة البدنية من خلال:

1-**السماح بالحركة:** تساعد المفاصل في تحريك العظام بنطاقات واسعة، مما يمكّن من أداء حركات مرنة كالتمدد

2. **توفير الثبات والتوازن:** تساهم في استقرار الجسم أثناء التمارين الرياضية، مما يساعد في التحكم في الحركات

3. **امتصاص الصدمات:** تخفف من تأثير الضغوط الناتجة عن الأنشطة مثل القفز والجري، مما يقلل من خطر الإصابات.

4. **توزيع القوة:** تمكن من تنفيذ حركات قوية بفعالية مثل الرفع والرمي.

❖ **أمراض ومشاكل المفاصل:**

المفاصل يمكن أن تتعرض لعدة أمراض ومشاكل قد تؤثر على قدرتها على العمل بشكل صحيح وتؤدي إلى الألم وصعوبة الحركة. هذه المشاكل قد تتراوح بين التهابات بسيطة إلى أمراض مزمنة تؤثر على جودة الحياة.

إليك بعض أبرز **أمراض ومشاكل المفاصل**:

1- التهاب المفاصل:

- يتسبب في تدمير الغضروف والعظام داخل المفصل.
- الأعراض تشمل الألم، التورم، وتقييد الحركة في المفصل المصاب.

2- كسور المفاصل :

- الكسور قد تحدث نتيجة لحوادث أو إصابات رياضية.
- تؤدي إلى مشاكل في حركة المفصل.

3- الخلع :

- يحدث عندما يخرج رأس العظم من مكانه في المفصل، مثل خلع الكتف أو الركبة.

-يتسبب الخلع في ألم شديد وتورم في المفصل ويؤثر على القدرة على الحركة بشكل طبيعي.

العناية بالمفاصل ووقايتها: ❖

- ممارسة الرياضة لتحسين اللياقة.
- استخدام تقنيات الحركة الصحية.
- تناول غذاء صحي ومتوازنة.
- تجنب التدخين والكحول.
- المكملات الغذائية.

محاضرة 04:مدخل إلى علم العضلات

تمهيد:

النسيج العضلى هو المسؤول عن قيام الجسم بالحركات الميكانيكية المختلفة، وذلك نتيجة انقباض العضلات وارتخائها، ويتم ذلك مع توافق دقيق مع بقية أجزاء وأعضاء وأجهزة الجسم المختلفة، وجميع أنواع الحركة تعتمد على نشاط العضلات الإرادية التي يقوم الجهاز العصبى بتنظيم عملها.

مفهوم الجهاز العضلي:

الجهاز العضلي هو أحد المكونات الثالثة للجهاز الحركي الذي يتكون من العظام والمفاصل والعضلات المتحركة، العضلات هي الجزء الحيوي للجهاز الحركي وانقباضها وارتخائها يؤدي الى حدوث الحركات المختلفة بالجسم.

الجهاز العضلي هو أحد المكونات الثلاثة للجهاز الحركي الذي يتكون من العظام والمفاصل والعضلات المتحركة، فان العضلات هي الجزء الحيوي للجهاز الحركي وانقباضها وارتخائها يؤدي الى حدوث الحركات المختلفة بالجسم

سواء كانت خارجية متل المشي والجري وتحريك اي عضو من الأعضاء الخارجية وأيضا الحركات الداخلية التي تقوم بها الأعضاء الداخلية بالجسم مثل: المعدة والأمعاء والمثانة وجدار الأوعية الدموية وقنوات الغدد المختلفة وغيرها

كما ان هناك عضلة القلب التي تعمل باستمرار منذ فترة تكوين الجنين الأولي قبل الولادة وحتى الوفاة

تعريف العضلات:

هي الجزء الفاعل من الجهاز الحركي وهي تعمل وفق التعليمات التي تصلها عبر الأعصاب وتشكل العضلات حوالي 40-50% من وزن الجسم ويحتوي الجسم على 600 عضلة تكون ما يعرف باللحم وعند انقباض ذلك العضلات فإنها تؤثر في حركة الجسم بكل أجزائه كما تؤثر أيضا تلك العضلات في الكثير من العمليات الحيوية الأخرى مثل حركة الدورة الدموية والتنفس وغيرها.

العضلات فهي نسيج قادر على الانكماش والارتخاء وتبلغ نحو نصف وزن الجسم البشرى تقريبا وتكون في شكل حزم من الياف.

وتعتمد كمية الحركة التي تنتجها العضلة على طول الألياف العضلية المشتركة في تكوينها وعدد هذه الالياف، والعضلات ذات الألياف الطويلة قادرة على أداء مدى حركي أكبر من تلك المحتوية على ألياف أقصر، ولكن تلك الأقصر تكون قادرة على بذل قوه أكبر فى نطاق حركى أقل نسبيا.

تركيب العضلة:

تتكون العضلة من الياف عضلية تتجمع في شكل حزم عضلية وهذه الألياف يتحدد عددها خلال الاربعة او الخمسة الاشهر الاولى بعد الولادة و لا يتغير طول هذا العدد طوال العمر ،الا ان التدريب الرياضي يزيد في سمك هذه الألياف و بالتالي يزيد سمك العضلة وتحتوي الحزم العضلية على اللويفات و هي المسؤولة عن اتمام الانقباض العضلي نتيجة لما تحتويه من فتائل اكثر صغرا تسمى فتائل مايوفيلانتس وهي نوعان، النوع الأول أكثر سمكا يسمى المايوسين والنوع الآخر رقيق يسمى الاوكتين وتتداخل نهايات (الأوكتين والمايوسين) فيما بينها عندما تتلقى العضلة الاشارات العصبية تتحرك هذه الليفات فتقصر المسافة بينهما مما يؤدي الى تقلص العضلة وتقصيرها وعندما تسترخي العضلة تحدث العملية معاكسة

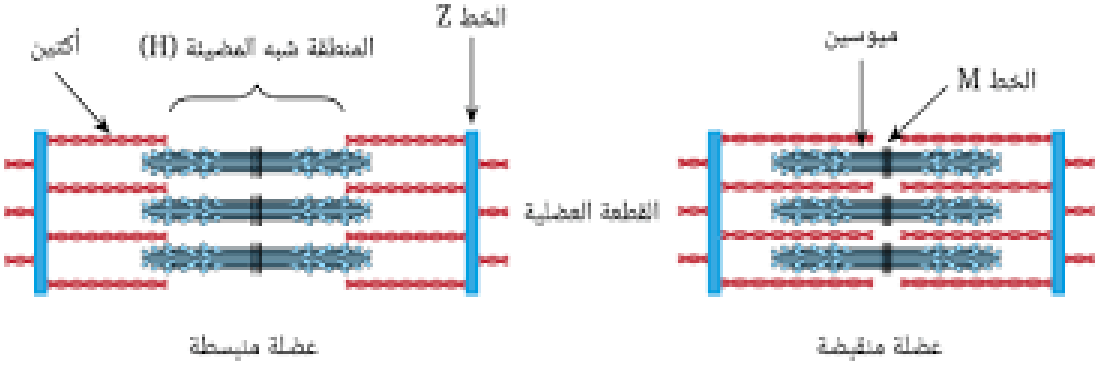

أولا: من الناحية الكيميائية:

1 -تحتوي على الماء بحوالي 74 %مما يضفي عليها الليونة والمرونة.

2 -بروتينات نسبتها حوالي 18 % وتتمثل في: أ– بروتين الميوسين: أكثرها وفرة. ب- الأكتين. جـ - التروبوميسين.

3 -مواد عضوية كربوهيدراتية (جلايكوجين حيواني) وأملاح معدنية كالبوتاسيوم والصوديوم والكالسيوم والفوسفور والمغنيسيوم.

ثانيا: من الناحية المورفولوجية (الخارجية):



- تتكون العضلة من:

1-جزء منتفخ يسمى جسم العضلة.

2 -أطراف العضلة المكونة من خيوط ليفية تسمى الأوتار وهي التي تربط العضلات بالعظام

ثالثا: من الناحية النسيجية (التركيب الداخلي):

- تتركب العضلة من عدد كبير من الألياف العضلية الموجودة في حزم.

- كل ليفة عضلية تحتوي على ليفات عضلية يتراوح عددها ما بين 1000 إلى 2000 ليفة عضلية مرتبطة طولية وموازية للمحور الطولي للعضلة.

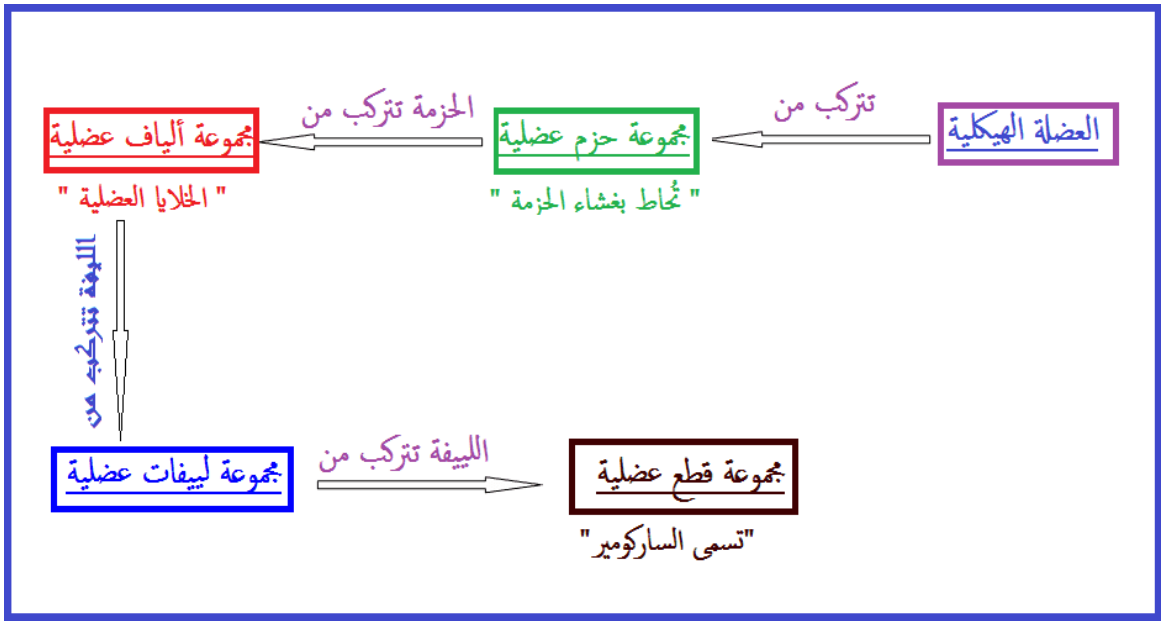

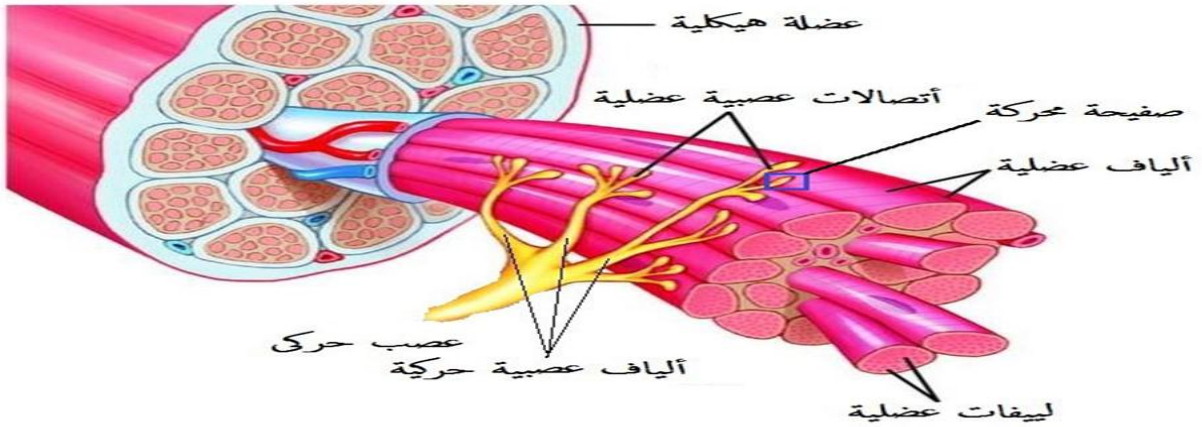

أنواع العضلات:

هناك ثالثة انواع رئيسية من العضلات التي تختلف عن بعضها في

- التركيب (نسيجيا)
- الموقع (تشريحيا)
- الوظيفة (فسيولوجيا)
- نوع الألياف العصبية المتصلة بها.

1/العضلات الملساء:

غير مخططة ولاإرادية، توجد هذه العضلات في القناة الهضمية والممرات التنفسية والأجهزة البولية والتناسلية والأوعية الدموية، وبسبب وجودها في هذه التراكيب فهي



قادرة على التحكم بتدفق المواد المارة فيها مثل: التقلص الاستداري.



1-أليافها قصيرة مغزلية الشكل وحيدة النواة مركزية، لا تحتوي على تخطيط (ملساء) ومن هنا جاءت التسمية.

2 -لا إرادية غير خاضعة لإرادة الإنسان.

3 -لا تتعب أو تنهك بسهولة.

مثل: عضلات المعدة وجدار الأوعية الدموية.

2/العضلات الهيكلية:

سميت هذه العضلات بالهيكلية نظرا لارتباطها بعظام الهيكل ولهذا فهي قادرة بالتآزر مع عظام الهيكل ومع الجهاز العصبي على احداث الحركة الموضعية (العين) والانتقالية (الأطراف) مخططة، إرادية لأن الجهاز العصبي المركزي عموما وتحديدا الدماغ، يعبر عن إرادتها عما يفكر فيه عن طريق التحكم فيها والايعاز لها بالانقباض

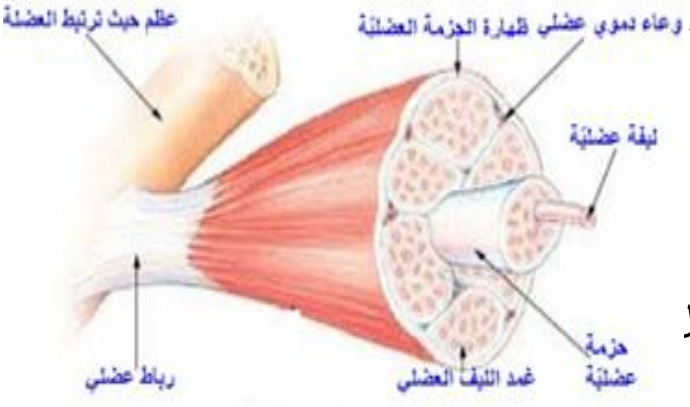

1 -أليافها طويلة خيطية الشكل ومتعددة الأنوية طرفية تحتوي على أشرطة بعضها معتم وبعضها مضيء بشكل متبادل لذلك سميت بالخطية

2 -إرادية أي تقلصها يقع تحت إرادة الفرد ولكن يمكن ان تتحرك لاإراديا مثل حالة انخفاض درجة الحرارة.

3 -سريعة التعب والإنهاك.

مثل: عضلات الأطراف

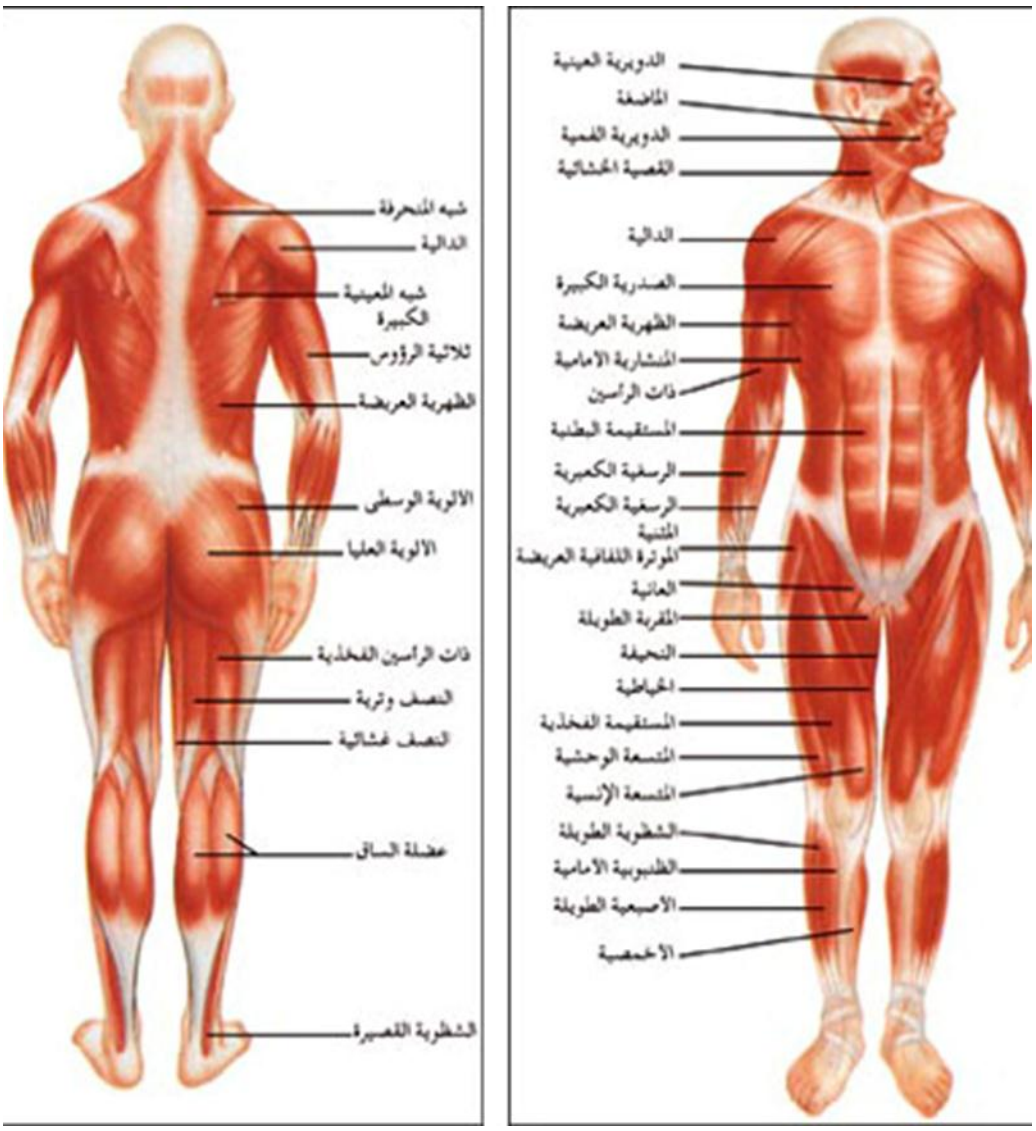

3/العضلة القلبية:

مخططة، لاإرادية توجد في القلب حيث يؤدي انقباضها إلى ضخ الدم في الشرايين و هي تشترك مع العضلات الملساء في أنه يتم التحكم فيها بواسطة الجهاز العصبي الذاتي.

1 -ألیافها العضلية أسطوانة قصيرة متفرعة تحتوي الليفة عادة على نواة واحدة بين كل اثنين من الحواجز العمودية وتكون مركزية.

2 -مخططة وتحتوي على ما يسمى بالأقراص البينية التي تربط الألياف المتجاورة كوحدة واحدة وبذلك يمكن للسيال العصبي أن يتنشر بسرعة في القلب ومن ثم انقباض القلب بصورة متزنة.

3 -لا تصاب بالإنهاك والتعب عادة إلا في الحالات المرضى



توجد ثلاث انواع للعضلات

عضلات ارادية هيكلية مخططة: سمية مخططة لان خلاياها مخططة طوليا وعرضيا وسميت الإرادية لأنها تنقبض ارادیا بناء على رغبة الفرد نفسه وظيفتها حفظ القيام وحركة الجسم و حفظ الشكل و هيكل الجسم

عضلات غير ارادية: تدخل في تكوين جدران الاوعية الدموية وكذلك في تكوين جميع احشاء الجسم المختلفة فهي تتسبب في تغيرات في الشكل أو القطر الداخلي للأعضاء مثل حركة المواد داخل الجسم،

عضلة القلب: عضلة غير ارادية العمل ولكنها مخططة طوليا وعرضيا بدرجة أقل من العضلات الإرادية و خلاياها قصير

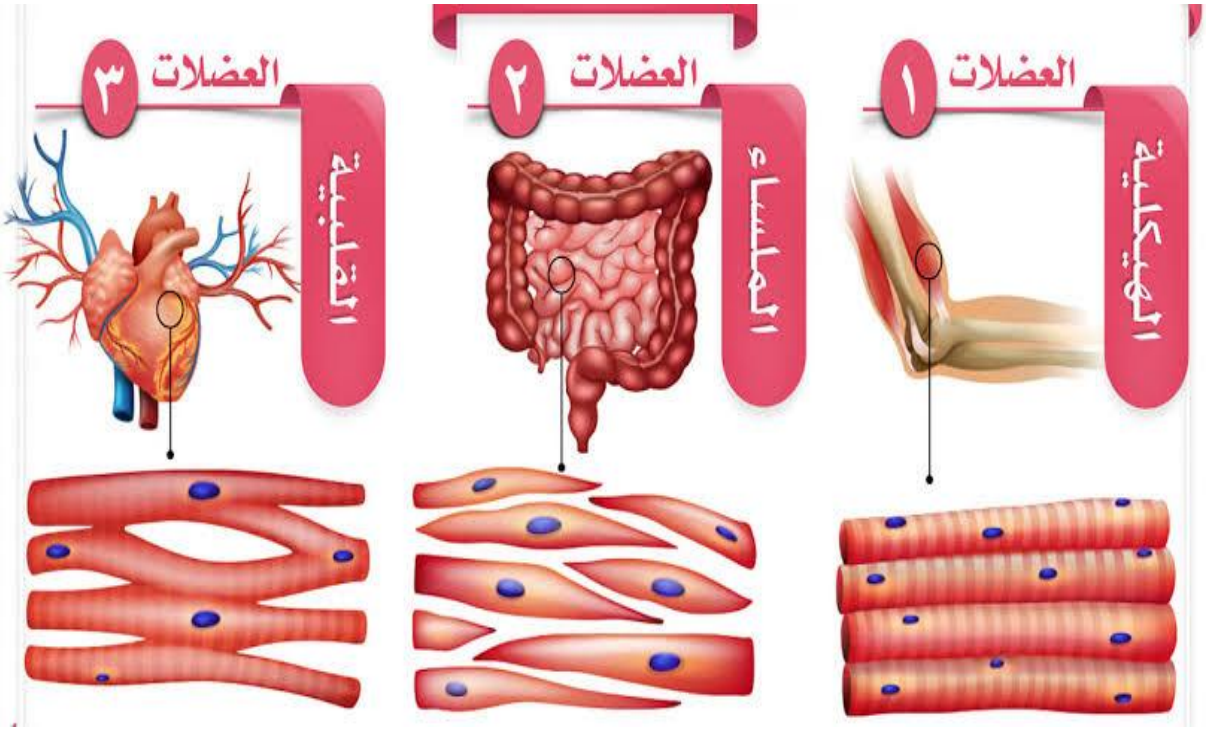

تصنيف العضلات:

حسب الشكل

1/عضلات مغزلية:

العضلات الملساء-معظم العضلات الهيكلية الوتر واحد (عضلات الرأس الواحد) ومنها ما يكون له وتران أو أكثر (عضلات ذات رأسن أو3 رؤوس

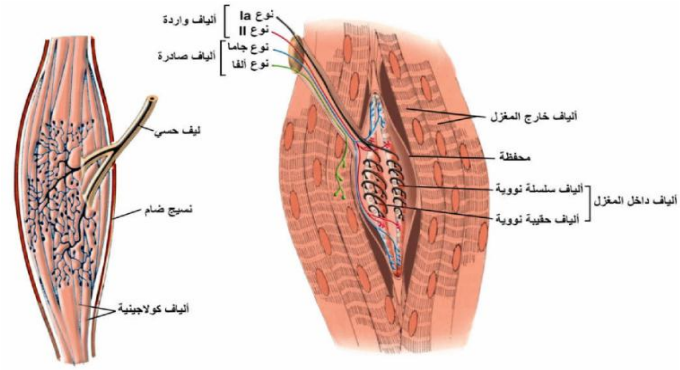

2/عضلات دائرية

عضلات حلقية الشكل تتركب من ألياف عضلية دائرية توجد فى مناطق مختلفة كما

فى الفم والجفنين- عنق المثانة

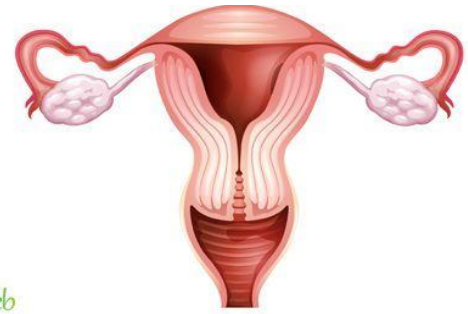

3/عضلات مستقيمة:

تتركب من ألياف طويلة مثل العضلة البطنية

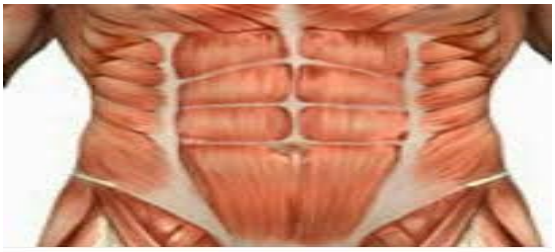

4/عضلات سطحية:

فى العضلات الصدغية

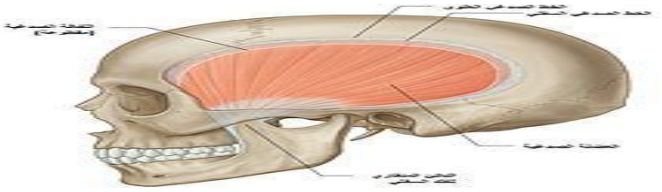

5/عضلة الحجاب الحاجز العريضة:

تفصل التجويف الصدري عن البطن وهي عضلة التنفس الرئيسية.



❖ **تسمية العضلات في الجسم:**

إن تسمية العضلات في الجسم تتخذ أشكال عدة:

1- **حسب موقعها في الجسم:** ما بين الأضلاع الخارجية والداخلية.
2- **حسب شكلها:** الدالية وشبه منحرفة.
3- **حسب حجمها:** الأولوية العظمى والصغرى.
4- **حسب اتجاه الألياف:** المستقيمة البطنية، المستعرضة البطنية، المائلة البطنية.
5- **حسب عدد المناشئ:** ذات الرأسين العضدية، ذات الرأسين الفخذية، ذات الرؤوس الثلاثة، ذات الرؤوس الأربعة.
6- **حسب اتصال المنشأ والمدغم:** العضدية الكعبرية.
7- **حسب عملها:** باسطة الأصابع الطويلة، الضامة الطويلة.

❖ **أنواع الألياف العضلية:**

وتنقسم الألياف العضلية إلى نوعين من حيث اللون والسرعة، وهما كما يلي:

1- **حمراء بطيئة الانقباض**
2- **بيضاء سريعة الانقباض**

نظرا لأن جميع الألياف العضلة في الوحدة الحركية تتخذ نفس الشكل والنوع فإن هناك العديد من العضلات التي تحتوي على كلا النوعين من الألياف البطيئة والسريعة، بنسب متفاوتة من عضلة إلى أخرى ومن فرد إلى آخر فالعضلات التي تعمل على ضبط القوام تحتوي بالدرجة الأولى على الألياف البطيئة، في حين نجد أن العضلات ذات الأربعة رؤوس الفخذية تحتوي على عدد كبير من الألياف السريعة وبشكل عام يلاحظ أن عضلات الرجال تحتوي على ألياف بطيئة أكبر من السيدات.

❖ **آلية عمل الجهاز العضلي:**

يعتبر سرّ حركة معظم عضلات الجسم هو عملها مثنى أو في مجموعاتٍ، فمثلاً عند ثني الساعد يتمّ انبساط العضلة ثلاثية الرؤوس وانقباض العضلة ثنائية الرؤوس، وعند بسط الساعد أيضاً تعمل في مجموعات، فتنقبض العضلة ثلاثية الرؤوس وتنبسط العضلة ثناية الرؤوس، ونفس المبدأ يحدث في عضلات الساقين، والأصابع، والعين، وبالتالي فإنّ حركتها مهما كانت فإنّ العمل الذي تقوم به أيّ عضلة تقوم بعكسه عضلةٌ أخرى، وهناك حركاتٌ بسيطةٌ جداً تستدعي عمل الكثير من العضلات ومثال ذلك عملية شدّ الحبل التي يقوم بها الشخص بواسطة يديه يرافقها عمل عضلات الساق، والظهر، وأصابع القدم، والتي تقوم مجتمعةً بشدّ أزر عضلات الذراعين. ما نلاحظه من ازدياد حجم العضلات عند المجهود والقيام بالحركات آتٍ من انقباض الألياف العضلية عند الأطراف، وزيادة سمكها في وسط العضلة ولذلك تظهر العضلة أكبر حجماً، ولهذا نلاحظ زيادة حجم عضلات الذراع عند ثنيه، وكلما زاد المجهود وزادت الحركة تعباً زاد انقباها، وزاد عدد الألياف العضلية المنقبضة وزادت صلابتها، وهذا ما يفسر زيادة قوتها وصلابتها كلّما زادت التمارين التي يقوم بها الفرد وزادت قوتها.

❖ **وظائف الجهاز العضلي:**

1- **التنفس:** عضلة الحجاب الحاجز هي العضلة المسئولة عن عملية التنفس في الجسم ولكن عند الحاجة إلى التنفس بعمق يتطلب ذلك مساعدة بعض العضلات الأخرى مثل عضلات البطن والظهر

2- **الحركة:** من الوظائف الرئيسية للجهاز العضلي لأنه المسؤول عن جميع الحركات في جسم الإنسان

مثل: الحركات الدقيقة ومنها التكلم وتعبيرات الوجه والحركات المعقدة مثل المشي أو الجري.

3- **الهضم:** العضلات تساعد في عملية الهضم وذلك لأن الطعام ينتقل في الجهاز الهضمي بحركة تشبه الموجة عن طريق انقباض العضلات الملساء في جدران الأعضاء المجوفة واسترخائها، وبذلك يندفع الطعام عبر المريء إلى المعدة ثم ترتخي العضلات العلوية بالمعدة للسماح للطعام بالدخول إليها، ثم تبدأ العضلات السفلية بمزج الطعام بالإنزيمات وأحماض المعدة ثم بعد ذلك تنقبض العضلات لدفع الطعام خارج الجسم.

4- **الحركة الدورانية**: عضلة القلب والعضلات الملساء تساعد على تدفق الدم عبر جسم الإنسان

❖ **خصائص النسيج العضلي:**

1- **الاستثارة:** تعني قدرتها على الاستجابة للمؤثر

2- **الانقباضية:** تعني قدرتها على توليد الشدة

3- **الاستطالة:** تعني القدرة على ان تطول

4- **المطاطية :**تعني قدرتها على العودة الوضع الطبيعي

❖ **مراحل التقلص العضلي:**

يعتمد على تحويل الطاقة الكامنة على مستوى ال طاقة ميكانيكية، تتجلى في انزلاق خيطات الاكتين وخيطات الميوزين وفق الية التقلص العضلي التي تمر وقف المراحل التالية:

1- **التقلص ثابت الشد** :فيه يقل طول العضلة عندما ترفع ثقلا معينا فتنجز شغلا الشد العضلي يبقى ثابتا أثناء التقلص

2- **التقلص ثابت الطول :**فيه يبقى طول العضلة ثابت ولا تنجز شغل محدد

3- **التقلص العضلي البسيط :**إذا حفزت العضلة مباشرة او بواسطة العصب الحركي فأنها تتقلص تقلصا بسيطا يستغرق مدة زمنية معينة

❖ **وظائف الجهاز العضلي:**

- ✓ تحريك الجسم
- ✓ حماية نظام الجسم من الصدمات
- ✓ العضلات تنتج الحرارة الداخلية
- ✓ تحريك الطعام خلال الجهاز العضلي

- ✓ دفع الهواء الى الرئة خلال عملية التنفس
- ✓ تحريك اللسان كي ينطلق الكلام
- ✓ المحافظة على ضغط الدم عند مستواه المطوب عن طريق انقراض الشرايين وارتخائها

❖ **أهم مشاكل الجهاز العضلي:**

- ✓ **التليف:** مثلا تكوين نسيج ضام مكان نسيج عضلي
- ✓ **الانهيار العضلي**: مرض وراثي يؤدي الى نفسه الخلايا العضلية
- ✓ **ضعف العضلات :**مرض يؤدي الى اعياء العضلات ناتج عن نقل خاطئ للمنبهات العصبية الانقباضات العضلية غير الطبيعية

❖ **مصدر الطاقة العضلية:**

- تزود عملية التنفس الخلوي الهوائي الخليةَ العضلية بالطاقة اللازمة لنشاطها
- يصل الأكسجين الذي تحتاجه الخلايا العضلية لإتمام التنفس الخلوي عن طريق الدم، حيث يُنقَل بواسطة الهيموغلوبين في كريات الدم الحمراء، وبواسطة الميوغلوبين داخل العضلات.
- تُستعمل الطاقة الناتجة عن التنفس الخلوي في إنتاج جزيئات ATP (أدينوزين ثلاثي الفوسفات)، وهي المصدر المباشر للطاقة الضرورية لحدوث الانقباض العضلي.
- كما تُخزَّن كمية من الطاقة في العضلة على شكل فوسفات الكرياتين، الذي يُستَعمل بسرعة لإعادة تركيب جزيئات ATPعند الحاجة، خاصة أثناء الجهد العضلي القصير والمكثف.

❖ **علاقة هذا الجهاز بالرياضة:**

تساعد ممارسة الأنشطة البدنية بانتظام في تقوية عضلاتك وتعزيز قدرتك على التحمل. تساعد التمارين على إيصال الأكسجين والعناصر المغذية إلى أنسجة الجسم وتساعد الجهاز القلبي الوعائي على أداء وظائفه بكفاءة أكبر .وحين تتحسن صحة القلب والرئتين، يصبح لديك المزيد من الطاقة لأداء المهام اليومية

محاضرة 5: تشريح الطرف العلوي

تمهيد:

يعد الطرف العلوي من أهم أجزاء جسم الإنسان من حيث الوظيفة الحركية والدقة الإنجازية، فهو المسؤول عن عدد كبير من الحركات التي تُمكّن الإنسان من أداء مهامه اليومية والرياضية والمهنية. ويُعد حزام الكتف والعظام المكونة له نقطة الارتكاز الأساسية لحركة الذراع، حيث يوفر مدى حركياً واسعاً يمكّن الطرف العلوي من أداء وظائفه المتنوعة ورغم مرونة هذه البنية التشريحية، إلا أنها عرضة لإصابات مختلفة بسبب طبيعة مفاصلها الدقيقة وكثرة استخدامها في الأنشطة البدنية. ومن هنا تأتي أهمية دراسة عظام الكتف والأطراف العليا لفهم بنيتها، مفاصلها، وظائفها الحركية، إضافة إلى أبرز الإصابات التي قد يتعرض لها الرياضيون.

1- تشريح حزام الكتف:

1-1- عظم الترقوة:

عظم رقيق مقوس على شكل حرف S، تأخذ الترقوة اسمها الأجنبي من كلمة (clavicule) اللاتينية التي تعني "المفتاح الصغير"، وذلك لأن الترقوة تدور حول محورها كالمفتاح عندما يتم تبعيد الكتف عن الجذع، تشكل الترقوة مع لوح الكتف ما يعرف بحزام الكتف.

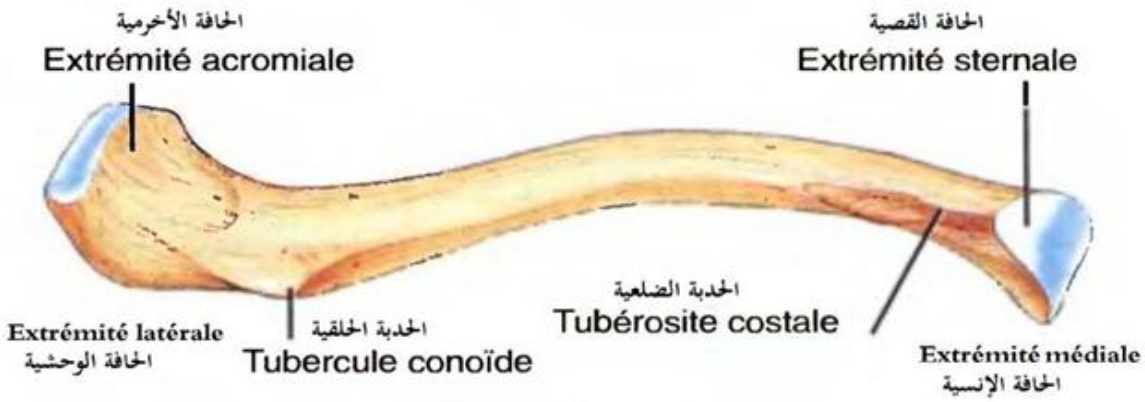

Vue antérieur منظر أمامي

تعمل الترقوة كوصلة دعامية تحفظ عظم الكتف في موضعه حتى تتيح للذراع أن يتدلى بحرية، تتمفصل الناحية الإنسية (الداخلية) لعظم الترقوة مع قبضة القص بواسطة المفصل القصي الترقوي، أما من النهاية الوحشية (الخارجية) لعظم الترقوة فتتمفصل مع الأخرم (بروز يوجد على لوح الكتف) بواسطة مفصل الأخرم -ترقوي، تسمح الترقوة ببقاء الذراع منفصلة مبعدة عن الجزء العلوي للجذع مما يساعد على تفادي خلع الكتف.

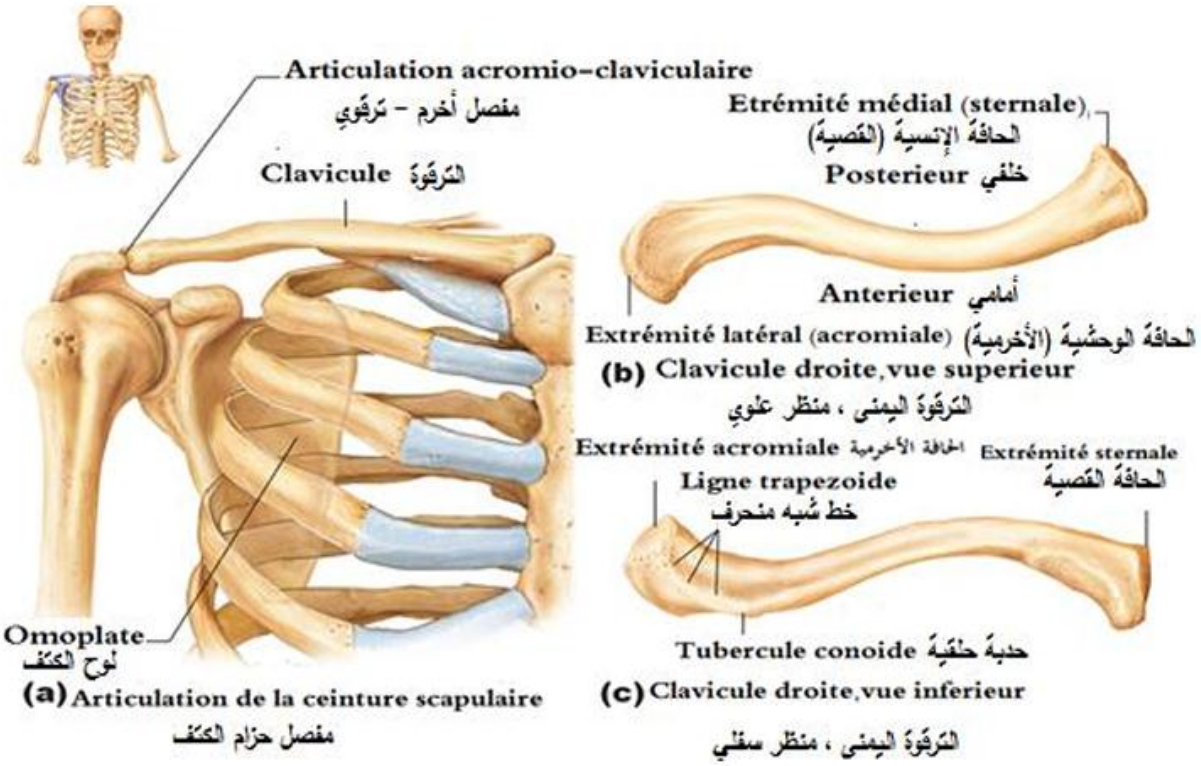

2-1- عظم لوح الكتف

هو عظم على شكل مثلث نسميها في الغالب أجنحة، تتسع عندما نسحب الذراع نحو الخلف، يتكون من جسم مسطح ونتوئين عريضين: الأخرمة تنتهي بشوكة الكتف، والناتئ الغرابي يشبه إصبع مقوس.

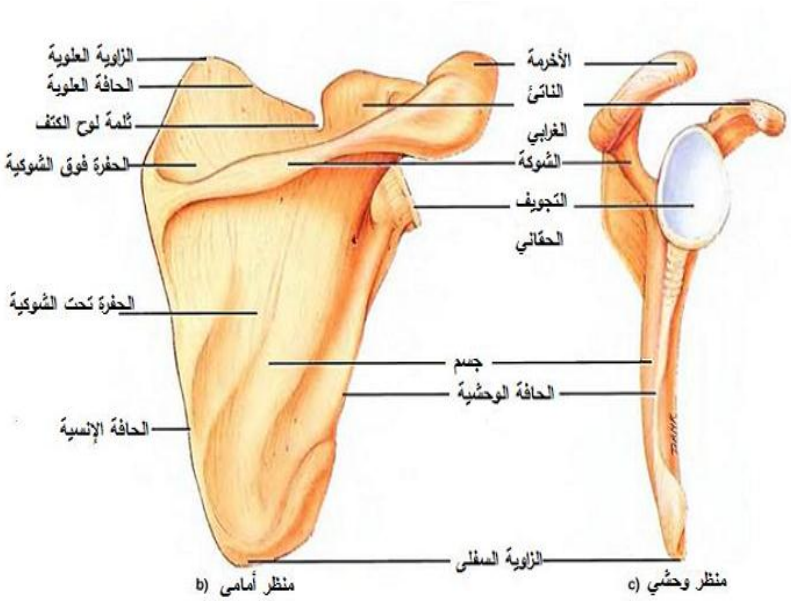

تتمفصل الأخرمة على الجهة الوحشية مع الترقوة بواسطة مفصل أخرم – ترقوي، يبرز الناتئ الغرابي على الحافة العليا للوح الكتف ويشارك في تثبيت بعض عضلات الذراع خاصة عضلة ذات الرأسين العضدية، بالقرب من الناتئ الغرابي من الجهة الوسطى توجد ثلمة الكتف الكبرى يمر من خلالها الأعصاب، لوح الكتف لا يتمفصل مباشرة مع الهيكل المحوري، فهو مثبت في مكانه بواسطة عضلات الجذع.

يحتوي على ثلاث حواف (علوية، إنسية، وحشية)، وثلاث زوايا (العلوية، السفلية والوحشية)، تتواجد حفرة حقة الكتف بالزاوية الوحشية أين تتمفصل مع رأس عظم العضد

(مفصل المنكب)، حزام الكتف خفيف جدا، مما يسمح للأطراف العليا الحركة بحرية كبيرة ويرجع ذلك للأسباب التالية:

- المفصل القصي الترقوي هو النقطة الوحيدة التي يتصل بها حزام الكتف بالهيكل المحوري.

- لوح الكتف متصل بدرجة أقل ببقية الجسم مما يسمح له بالتحرك بكل حرية تحت تأثير النشاط العضلي.

-الحفرة الحقية للوح الكتف أقل عمق، ومفصل الكتف مشدود بدرجة أضعف بواسطة الأربطة.

- يملك حزام الكتف مرونة فريدة من نوعها لكن بالمقابل هذا ما يفسر حدوث إصابات الخلع على مستوى الكتف بكثرة.

2- تشريح الذراع والساعد

2-1-عظم العضد

عظم العضد طويل، حافته الأقرب على شكل رأس مكور متصل في الحفرة الحقية بلوح الكتف، أمام الرأس نجد الحدية الكبرى والصغرى مكان اتصال العضلات، في نصف جسم العظم نجد الحدبة الدالية نقطة اتصال العضلة الدالية للكتف، غير بعيد نجد الثلم الكعبري (ثلمة العصب الكعبري والشريان العضدي) راسمة مساره.

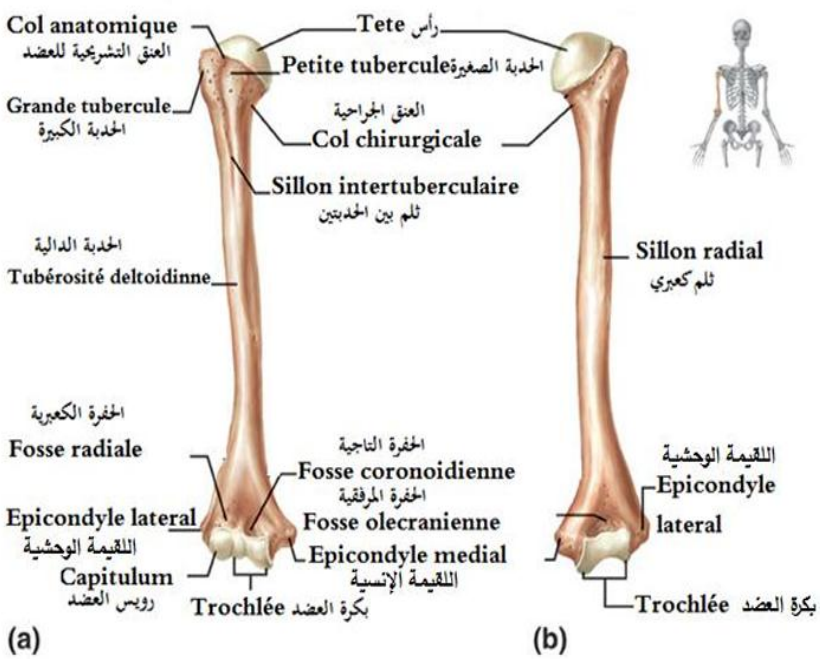

في حافته الأبعد من الأمام نجد في الجهة الإنسية بكرة عظم العضد، ومن الجهة الوحشية نجد الشكل المكور لرويس العضد حيث يتمفصل هذان النتوءان مع عظام الساعد، فوق الحدبة نجد الحفرة التاجية ومن الخلف الحفرة المرفقية مما يسمح لنتوء الزند اللعب بحرية عند ثني المرفق أو مده.

2-2-عظم الساعد

يتكون الهيكل العظمي للساعد من عظمتين هما الكعبرة والزند، في الوضعية التشريحية الكعبرة هو العظم الوحشي من جهة الإبهام، عندما نقوم بتدوير اليد نحو الخلف (الكب) الحافة الأبعد للكعبرة تلتقي بالزند وتصبح إنسية مقارنة بهذا الأخير، يربط على طول هذين العظمين غشاء مرن، كلا العظمتين لهما ناتئ إبري على حافتهما الأقرب، يتمفصل رأس الكعبرة برويس العضد، تحت هذا الرأس توجد حدبة الكعبرة التي تشكل نقطة الاتصال الأبعد لعضلة ثنائية الرؤوس العضدية.

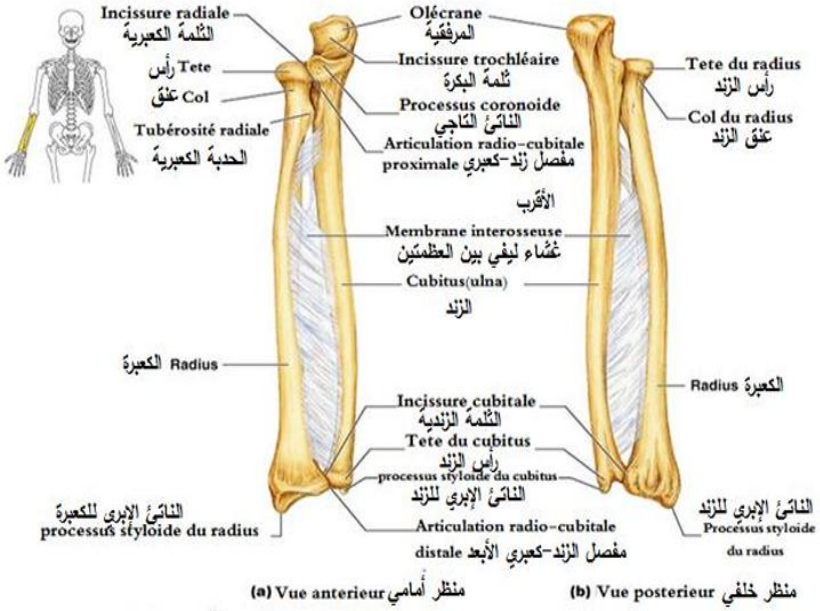

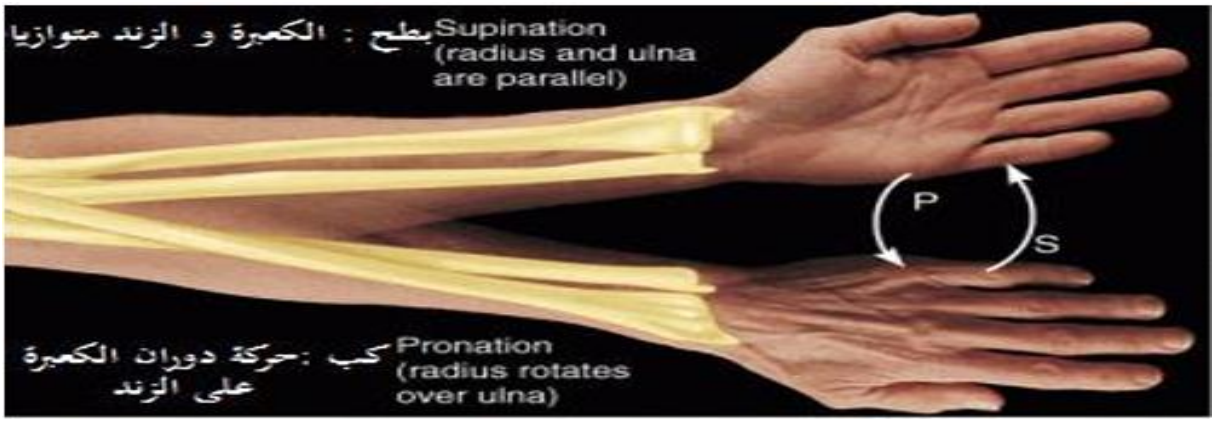

في الوضعية التشريحية يتواجد عظم الزند في جهة الإصبع الصغير (الخنصر)، يشكل الناتئ التاجي والمرفقية معا مفصل ثابت بالنسبة لبكرة عظم العضد.

3-2-عظام اليد

يتكون هيكل اليد من عظام الرسغ، الأمشاط والسلاميات، عظام الرسع الثمانية مرتبة على صفين غير منتظمين، أربع عظام لكل صف تشكل جزء اليد المسمى المعصم، متصلة بواسطة أربطة تحد من الحركة فيما بينها، المربع المنحرف، الشبه المنحرف، العظم الكبير (الرأس)، الكلابي، الزورقي، الهلالي، المثلثي، الحمصي، تشكل عظام الأمشاط الخمس راحة اليد (الكف)، تشكل السلاميات الأربعة عشر عظام أصابع اليد الخمس: الإبهام، السبابة، الوسطى، الخنصر، البنصر، يتكون كل أصبع من 3 سلاميات (السلامية الأقرب، الوسطى والأبعد)، ما عدا الإبهام ليس له السلامية الوسطى.



3 المفاصل الأساسية للأطراف العليا:

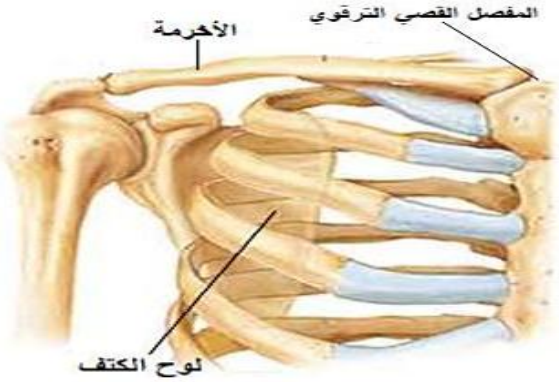

3-1-المفصل القصي الترقوي: ويعتبر المفصل الوحيد الذي يربط الطرف العلوي بالجذع ويتكون من تمفصل الطرف الإنسي للترقوة مع الزاوية العليا الوحشية ليد عظم القص والسطح العلوي الغضروف الضلع الأول ويمكن حس هذا المفصل بسهولة تحت الجلد على جانبي عظم القص.
وبالرغم من أن الحركة بهذا المفصل محدودة إلا أنه يسمح بالحركة في عديد من الاتجاهات مما يسهل حركة الطرف العلوي ككل ابتداء من منطقة الحزام الكتفي.

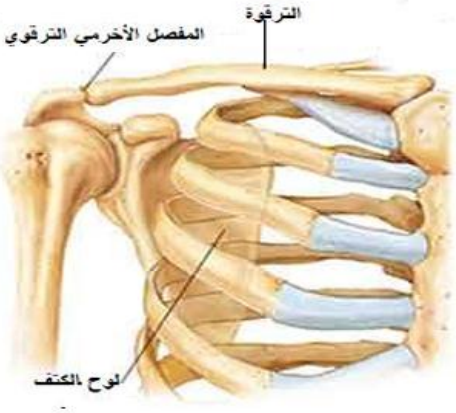

3-2-المفصل الأخرمي الترقوي: وهو من المفاصل الزلالية المحدودة الحركة وفيه يتمفصل الطرف الوحشي للترقوة مع النتوء الأخرمي لعظم لوح الكتف، والأسطح المتفصلة مسطحة ويغطيها غضاريف مفصلية ملساء لتسهيل الحركة، ويربط هذا المفصل بين عظمتي الجزام الكتفي وهما الترقوة وعظم لوح الكتف.

3-3-مفصل الكتف: هو من المفاصل الزلالية الحرة الحركة في جسم الانسان من نوع الكرة والحق ويتكون المفصل من تمفصل السطح المفصلي الرأس عظم العضد مع الحفرة الحقية لعظم اللوح وهي حفرة غير عميقة ولذلك كانت إمكانيات المفصل في الحركة كبيرة جدا. ولكن هذه الحركة الحرة كثيرا ما تسبب الخلع للمفصل وذلك لعدم عمق الحفرة الحقية وعدم ثبات رأس عظم العضد بداخلها الا بقدر بسيط ولضعف المحفظة الليفية وارتخائها. يغطي رأس عظم العضد غضروف أملس لتسهيل الحركة ومنع الاحتكاك.

ـ المحفظة الليفية: هي غشاء ليفي متين يغلف المفصل من الخارج من جميع الجهات وتتصل المحفظة بعنق عظم العضد التشريحية وفي الرباط المستعرض لعظم العضد. توجد بعض الأربطة الليفية المثبتة تربط العظام المتمفصلة بعضها ببعض علاوة على المحفظة الليفية وذلك لتقويتها ووقاية المفصل من الخلع.

ـ المحفظة الزلالية: (الغشاء الزلالي) هي كيس زلالي يبطن المحفظة الليفية.

4-3-مفاصل المرفق (الكوع):

هو مفصل وحيد المحور يتكون من تمفصل الطرف السفلي لعظم العضد مع الطرف العلوي لعظم الكعبرة والزند. وهي من النوع الرزي. هناك 3 مفاصل في المرفق مفصل عضدي مفصل كعبري زندي ومفصل عضدي كعبري.

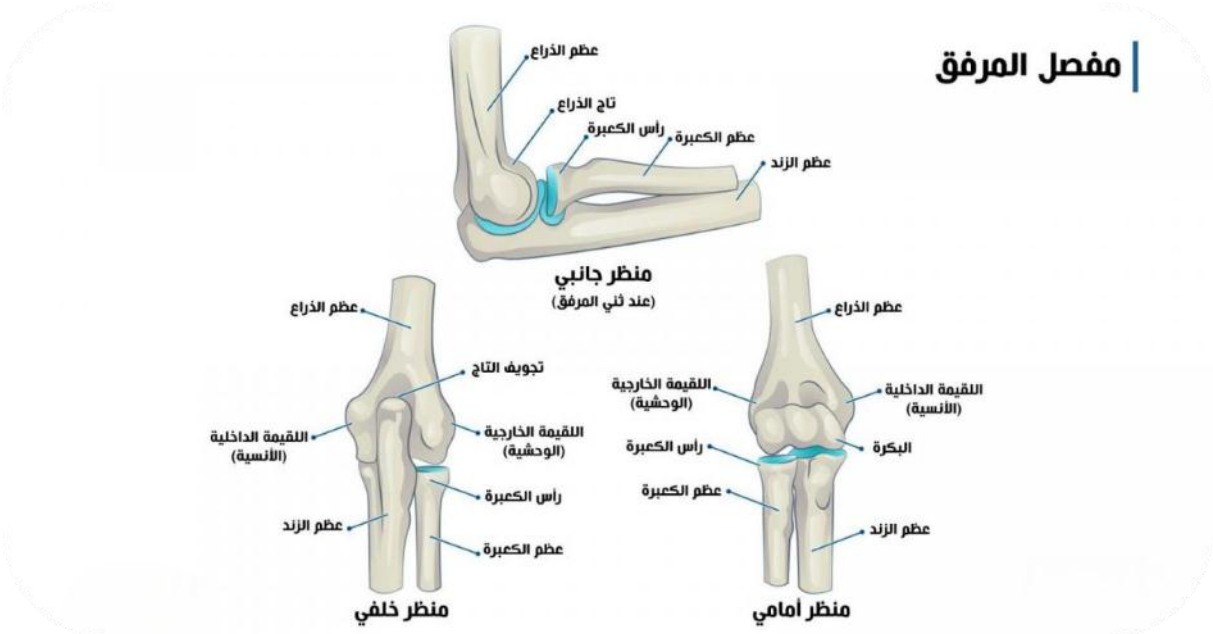

5-3-مفاصل الرسغ

يتكون من تمفصل السطح السفلي لطرف عظم الكعبرة مع السطح العلوي من عظام الصف الأول الرسغ اليد العظم الزورقي والهلالي والهرمي ويوجد قرص مفصلي بين السطحين يقسم المفصل الى تجويفين لزيادة سلامة المفصل وحفظه من الصدمات التي قد تقع على اليد وتنتقل اليه.

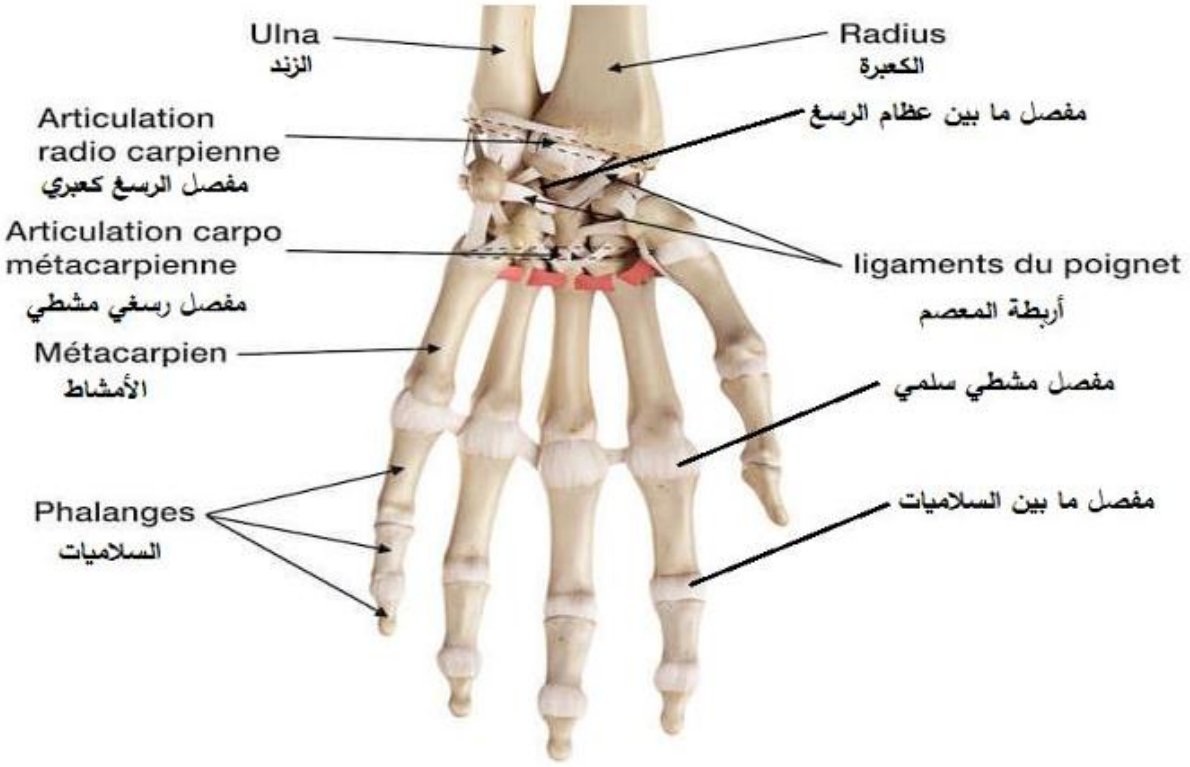

مفصل الرسغ كعبري:
يربط بين الطرف السفلي للكعبرة، والجزء الخلفي لعظام المعصم الزورقي والهلالي والمثلثي، ويفصل بينها قرص من الغضروف الليفي الأبيض.

مفصل ما بين عظام الرسغ:
ترتبط عظام المعصم فيما بينها، بواسطة تجويف مفصلي واحد، ويتحرك الصفان اللذان تشكلهما عظام المعصم، فوق بعضهما البعض.

مفصل رسغي مشطي:
ترتبط عظام المعصم بعظام مشط اليد، وترتبط عظام المشط بدورها بقواعد الصف الأول من سلاميات الأصابع، ويمكن للأصابع أن تنثني تماماً، على عظام المشط، كما يمكن لها أن تمد إلى أكثر من زاوية 180 درجة، وهناك روابط ليفية تدعم هذه المفاصل.

4- الوظائف الحركية للأطراف العليا

4-1-حركات مفصل الكتف: يعتبر مفصل الكتف المفصل الوحيد في جسم الانسان الذي تجد فيه الحركات واضحة وحرة في جميع الاتجاهات وهذا ضروري جدا في مفصل الكتف اذ يقوم بوظائف وأعمال هامة وكثيرة لدى الانسان والحركات التي يقوم بها هي:

- قبض العضد الى الامام: وتقوم بذلك العضلات الآتية العضلية الصدرية العظمى العضلة الدالية (الجزء الأمامي منها، العضلة الغرابية العضوية العضلة تحت اللوح وكذلك العضلة العضدية ذات الرأسين.

- بسط العضد الى الخلف: وتقوم بذلك العضلات الآتية: العضلة المستديرة العظمى والمستديرة الصغرى والعضلة العريضة الظهرية والعضلة تحت الشوكة والعضلة العضدية ذات الرؤوس الثلاثة.

ـ تبعيد العضد: عن الجذع وتقوم بذلك العضلات الآتية: العضلة فوق الشوكة والألياف الوسطى للعضلة الدالية.

ـ ضم العضد وتقريبه من الجذع: وتقوم به العضلات الآتية: العضلة تحت اللوح والعضلة تحت الشوكة والمستديرة الصغرى والكبرى والعضلة الصدرية العظمى والعريضة الظهرية والعضلة الغرابية العضدية وذات الرأسين العضدية.

ـ اللف للإنسية: وتقوم به العضلات الآتية: العضلة الصدرية العظمى والعريضة الظهرية والمستديرة الكبرى والعضلة تحت اللوح.

ـ اللف للوحشية: وتقوم به العضلات الآتية: العضلة تحت الشوكة والمستديرة الكبرى والصغرى والألياف الخلفية للعضلة الدالية.

ـ الدوران: وهو مجموع الحركات السابقة وتتعاون العضلات التي تقوم بهذه الحركات في القيام بحركة الدوران.

4-2-الحركات التي يقوم بها مفصل المرفق:

ـ الثني: أي ثني الساعد للأمام على العضد وتقوم به العضلات الآتية: العضلة ذات الرأسين العضدية العضلة العضدية، العضلة العضدية الكعبرية والعضلة الكابة المستديرة، وعضلات تساعد في حركة القبض وهي :العضلة القابضة للرسغ الزندية، العضلة القابضة للرسغ الكعبرية.

ـ البسط: هي عكس القبض ويكون الذراع فيها مستقيما وهي حركة تحدث بعد حركة القبض بتحريك الساعد من الأمام الى الخلف وتقوم بذلك العضلات الآتية:

العضلات ذات الرؤوس الثلاث العضدية والعضلات المساعدة في حركة البسط هي:

العضلة الباسطة للرسغ الكعبرية الطويلة والقصيرة والباسطة للرسغ الزندية وعند المفصل الكعبري الزندي العلوي تحدث حركتان هما حركة الكب والبطح وذلك نتيجة دوران رأس عظم الكعبرة في الحفرة السينية الصغرى:

- حركة الكب: أي جعل راحة اليد الى الأسفل وتقوم بذلك العضلتان الكابة المستديرة والمربعة.
- حركة البطح: عكس الكب أي جعل راحة اليد الى الأعلى وتقوم بذلك العضلة الباطحة والعضلة ذات الرأسين العضدية.

4-3-الحركات التي يقوم بها مفصل الرسغ:

ـ الثني: أي قبض اليد على الساعد وتقوم بذلك العضلات الآتية: العضلة القابضة للرسغ الزندية والكعبرية والقابضة للأصابع السطحية والغائرة والقابضة للإبهام الطولية.

ـ البسط: عكس القبض أي شد اليد الى الخلف وتقوم بذلك العضلات الآتية: العضلة الباسطة للرسغ الكعبرية الطويلة والقصيرة والباسطة للرسغ الزندية والباسطة للأصابع عامة والباسطة للإبهام الطويلة والقصيرة.

ـ التقريب: الى الانسية وتقوم بهذه الحركة العضلة الباسطة للرسغ الزندية وأيضا القابضة للرسغ الزندية.

- **التبعيد:** الى الوحشية وتقوم بذلك العضلة القابضة للرسغ الكعبرية والباسطة الكعبرية الطويلة والمبعدة للإبهام الطويلة والباسطة للإبهام القصيرة.

5-عضلات الطرف العلوي:

يتكون الطرف العلوي من الجسم من أربع اجزاء رئيسية وهي الكتف والذراع واليد والساعد، وتعمل هذه الأطراف على دعم واستقرار الجزء العلوي بواسطة العضلات المرتبطة بالأضلاع والفقرات.

يمكن تصنيف عضلات الطرف العلوي حسب الأصل أو الوظيفة أو الطبوغرافيا أو الأعصاب التي تتكون منها

5-1- عضلات الإبط:

- ✓ الدالية Deltoid
- ✓ فوق الشوكية Supraspinatus
- ✓ تحت الشوكية Infraspinatus
- ✓ المدورة الصغيرة Teres Minor
- ✓ المدورة الكبيرة Teres Major
- ✓ تحت الكتفية Subscapularis

عضلات الإبط

العضلة الدالية M. Deltoid

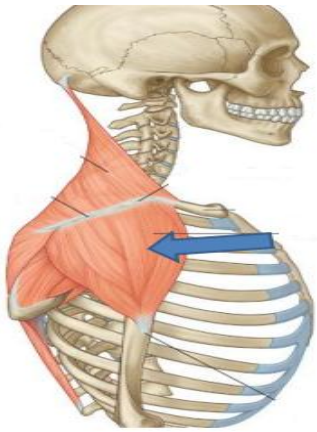



- **المنشأ:** - ألياف أمامية وجه علوي للثلث الوحشي للترقوة (الحزمة الترقية).
- - ألياف وسطى من الأخرم (الحزمة الأخرمية).
- - ألياف خلفية من أسفل شوكة الكتفي (الحزمة الكتفية).
- **البطن:** بشكل الدلتا, ثلاث حزم: ترقية وأخرمية وكتفية
- **المرتكز:** وتر على الأحدوبة الدالية ا
- **التعصيب:** العصب الإبطي
- **العمل:** مبعدة للعضد،

الحزمة الترقية تقبض مع دوران إنسي
الحزمة الأخرمية ترفع العضد
الحزمة الكتفية تبسط مع دوران وحشي.

عضلات الإبط

العضلة فوق الشوكية M. Supraspinatus

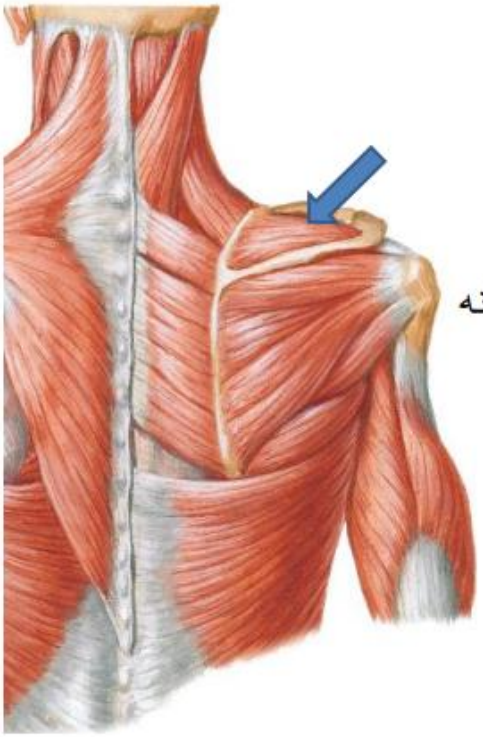

- **المنشأ:** حفرة فوق الشوكية
- **البطن:** ثخين ومثلثي وينتهي بوتر عريض
- **المرتكز:** حديبة كبيرة للعضد
- **التعصيب:** العصب فوق الكتفي (ر5، ر6)
- **العمل:** تبعيد العضد, ضبط رأس العضد في مكانه

عضلات الإبط

العضلة تحت الشوكية M. Infraspinatus

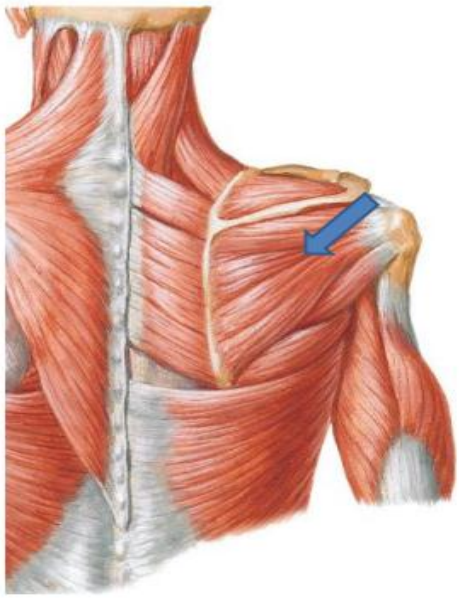

- **المنشأ:** حفرة تحت الشوكية
- **البطن:** عريض ومثلثي
- **المرتكز:** حديبة العضد الكبيرة
- **التعصيب:** من العصب فوق الكتفي (ر5، ر6).
- **العمل:** مُدَوِّرَة وحشية للعضد, ضبط رأس العضد

عضلات الإبط

العضلة المدوَّرة الصغيرة M. Teres Minor

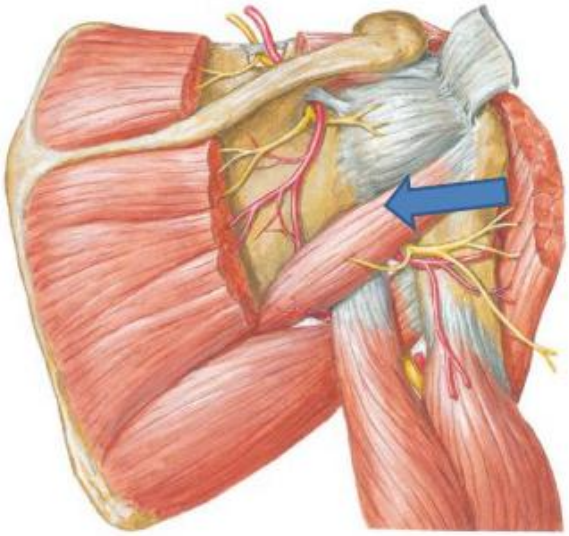

- **المنشأ:** وجه الخلفي, حافة وحشية للكتفي
- **البطن:** مسطح ومتطاول
- **المرتكز:** حديبة العضد الكبيرة
- **التعصيب:** العصب الإبطي
- **العمل:** مقربة للعضد ومدورة نحو الوحشي, ضبط رأس العضد

المدورة الكبيرة Teres major

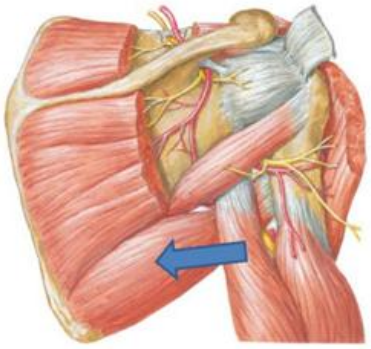

- **المنشأ:** من الوجه الخلفي للزاوية السفلية للوح الكتف.
- **المرتكز:** على الشفة الأنسية لميزابة ذات الرأسين (عرف الحديبة الصغيرة).
- **التعصيب:** من العصب تحت الكتفي السفلي.
- **العمل:** تقرب الذراع وتديره للأنسي.

العضلة تحت الكتفية Subscapularis



- **المنشأ:** من الحفرة تحت الكتف (الوجه الأمامي للوح الكتف).
- **المرتكز :** على الأحدوبة الصغيرة للعضد.
- **التعصيب:** من العصب تحت الكتفي العلوي و السفلي.
- **العمل:** تدير الذراع نحو الأنسي, وتساهم في تثبيت مفصل الكتف .

5-2-عضلات العضد:

- عضلات المسكن الأمامي
  - ذات الرأسين العضدية Biceps Brachii
  - الغرابية العضدية Coracobranchialis
  - العضدية Brachialis
- عضلات المسكن الخلفي
  - مثلثة الرؤوس العضدية Triceps Brachii

عضلات المسكن الأمامي للعضد

العضلة ذات الرأسين M. Biceps Brachii

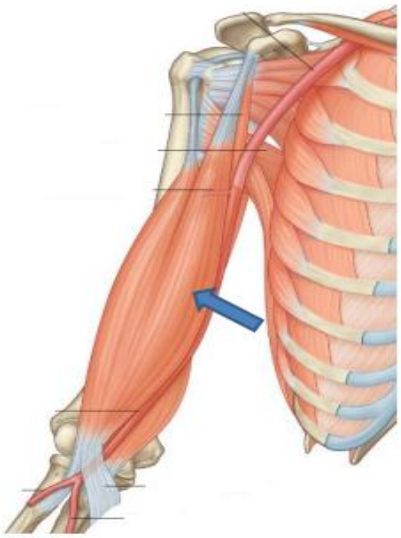

- **المنشأ:** من الكتف برأسين
  -رأس قصير من الناتئ الغرابي
  -رأس طويل حديبة فوق الحقاني و حافة الشفا الحقاني (يمر داخل المفصل الكتفي العضدي)
- **المرتكز:** أحدوبة الكعبرة و لفافة ساعدية
- **التعصيب:** ع. عضلي جلدي (ر5.ر6)
- **العمل:** قابضة للساعد, استلقائية , عطف العضد

عضلات المسكن الأمامي للعضد

العضلة الغرابية العضدية M. Coracobranchialis

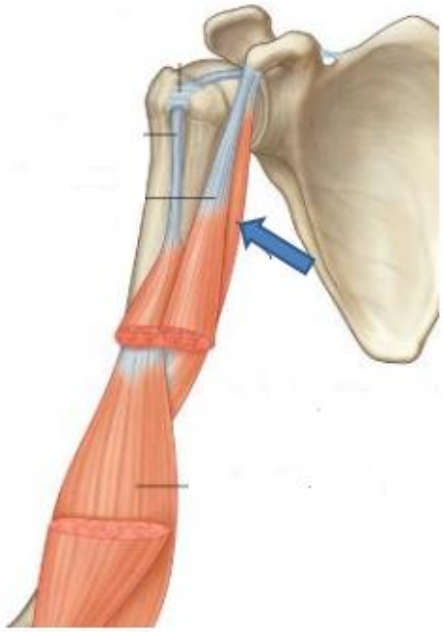

المنشأ: ناتئ غرابي (مع القصير)
البطن: متطاول مسطح (ع. ع ج)
المرتكز: 1/3 أوسط إنسي للعضد
التعصيب: ع. عضلي جلدي
العمل: قبض و تقريب العضد

عضلات المسكن الأمامي للعضد

العضلة العضدية M. Brachialis



- **المنشأ:** ½ سفلي لوجهي العضد الإنسي والوحشي ومن الحاجز
- **البطن:** عريض وثخين
- **المرتكز:** أحدوبة زندية
- **التعصيب:** ع. عضلي جلدي و قسم صغير من الكعبري
- **العمل:** قابضة للساعد

عضلات المسكن الخلفي للعضد

مثلثة الرؤوس العضدية M. Triceps Brachii

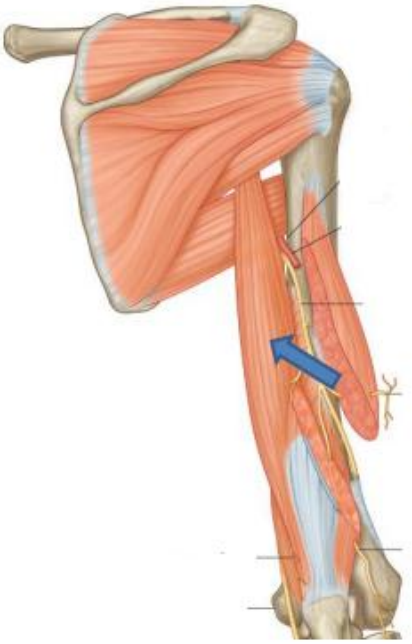

المنشأ: -رأس طويل (حديبة تحت الحقاني)

-رأس وحشي (وجه خلفي فوق الثلم الكعبري)

-رأس إنسي (وجه خلفي تحت الثلم الكعبري)

المرتكز: وتر على الناتئ الزجي

التعصيب: عصب كعبري (ر6,ر7,ر8)

العمل: باسطة للساعد, دفع و قذف

المحاضرة 06: تشريح الطرف السفلي (الحوض، الفخذ، الساق، الرجل)

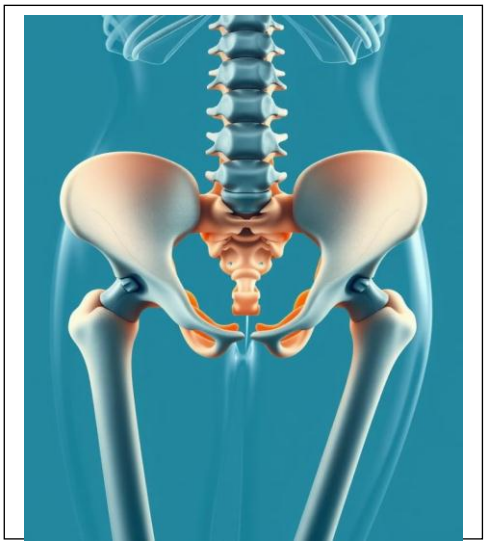

- **مقدمة**

يعد الحوض جزءاً أساسياً من الهيكل العظمي البشري، حيث يربط بين العمود الفقري والأطراف السفلية، ويلعب الحوض دورًا محوريًا في دعم وزن الجسم أثناء الوقوف والمشي، ويوفر نقاط اتصال للعديد من العضلات والأربطة التي تساعد في الحركة، بالإضافة إلى ذلك، يضم الحوض أعضاء حيوية مهمة في الجهاز البولي والتناسلي. أما الطرف السفلي لجسم الانسان يتكون من مجموعة عظام مترابطة تشكل دعامة قوية لدعم وزن الجسم والحركة، حيث تمتد عظام الطرف السفلي من الحوض إلى أصابع القدم وتضم مفاصل معقدة تسهّل الحركة الديناميكية والاتزان.

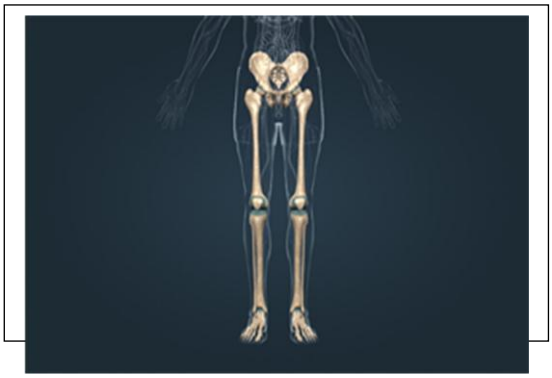

1-تشريح الأطراف السفلية وعظام الحوض

يُعتبر تشريح الأطراف السفلية وعظام الحوض من أهم المواضيع في دراسة التشريح البشري، حيث يلعبان دورًا أساسيًا في دعم الحركة والتوازن.

الحوض والأطراف السفلية هما المسؤولان عن توفير الهيكل الذي يسمح للإنسان بالحركة بشكل فعال ومرن. يشمل هذا المجال دراسة العظام، المفاصل، العضلات، الأعصاب، والأوعية الدموية التي تتعاون معًا لتحقيق الحركة السلسة والتفاعل مع البيئة المحيطة.

1-1-عظام الحوض:

الحوض هو الهيكل الذي يربط بين الجذع والأطراف السفلية، ويتكون من ثلاث عظام رئيسية هي العظم الحرقفي، العظم العاني، والإسكي، يعمل الحوض على توزيع وزن الجسم عند الوقوف أو المشي، كما يوفر قاعدة قوية للأعضاء الداخلية يعتبر مفصل الورك، الذي يربط الحوض بالفخذ، أحد أبرز المفاصل التي تسمح بحركة واسعة للأطراف السفلية.

1-2-عظام الأطراف السفلية:

تشمل الأطراف السفلية عظام الفخذ، الساق، والقدم. عظمة الفخذ هي أكبر عظمة في الجسم، وتربط الحوض بالركبة، بينما تمتد الساق لتشمل عظام الظنبوب والشظية. من جهة أخرى، تتكون القدم من العديد من العظام التي تسمح بالتكيف مع الحركة اليومية،

مثل عظام مشط القدم وأصابع القدم. يتمثل الدور الرئيسي لهذه العظام في توفير القوة والمرونة اللازمة للمشي، الجري، والصعود

2- عظام الحوض

2-1 -تعريف عظام الحوض

الحوض هو هيكل عظمي يقع في الجزء السفلي من الجذع، ويربط العمود الفقري بالأطراف السفلية يتكون الحوض من مجموعة من العظام التي تعمل معًا لتوفير الدعم والحركة.

2-2- تكوين الحوض

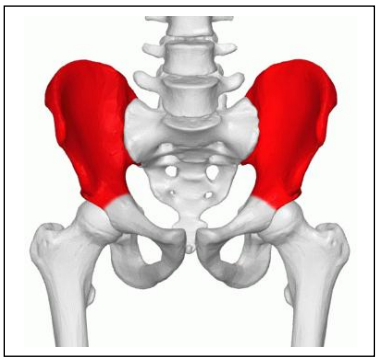

يتكون الحوض البشري من العظام التالية:

1- العظمتان الحرقفيتان:(Ilium Bones)

- ✓ العظمتان الأكبر حجمًا.
- ✓ تشكلان الجزء العلوي والجانبي من الحوض.
- ✓ تحتويان على جناحين يتصلان بالعمود الفقري عند المفصل العجزي الحرقفي.(Sacroiliac Joint)

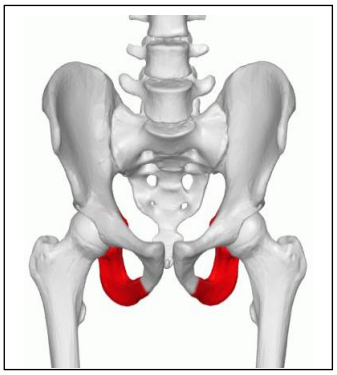

2- العظمتان الإسكيتان (Ischium Bones)

- ✓ تشكلان الجزء الخلفي السفلي من الحوض.
- ✓ تحتويان على نتوء يسمى "الحديبة الإسكوية"، وهي نقطة الارتكاز عند الجلوس.

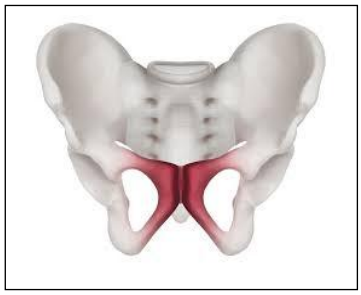

3-العظمتان العانيّتان:(Pubic Bones)

- ✓ تشكلان الجزء الأمامي السفلي من الحوض.
- ✓ تتصلان معًا عند المفصل العاني(Pubic Symphysis) ، الذي يتكون من غضروف ليفي.

4-العجز والعصعص:(Sacrum and Coccyx)

- ✓ **العجز:** جزء من العمود الفقري، يتكون من خمس فقرات ملتحمة.
- ✓ **العصعص:** آخر جزء في العمود الفقري.

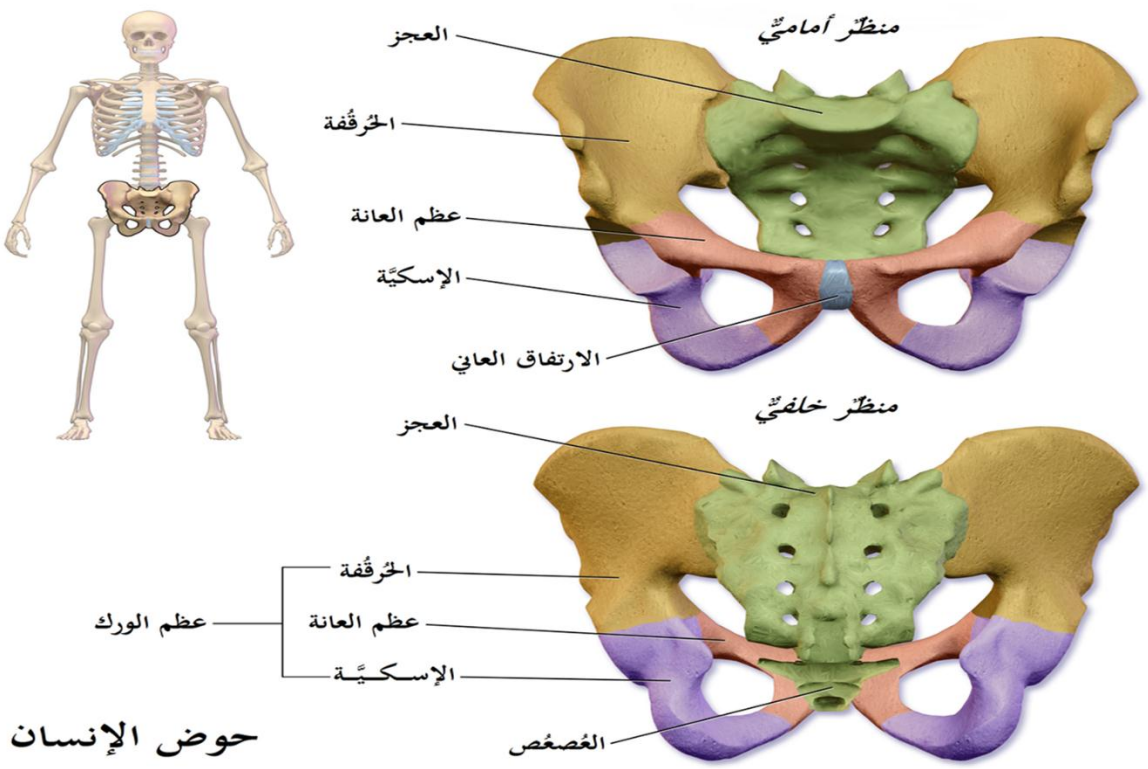

2-3-الفرق بين الحوض الذكري والأنثوي:

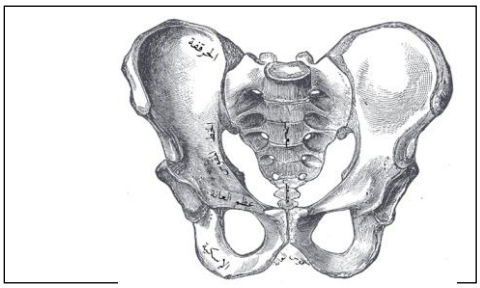

✓ **الحوض الذكري :**

أضيق وأعمق.

زاوية العانة أقل من 90 درجة.

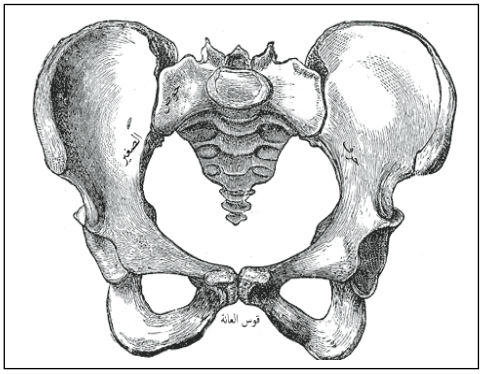

✓ **الحوض الأنثوي:**

أوسع وأقل عمقًا.

زاوية العانة أكبر من 90 درجة لتسهيل الولادة.

2-4-الفتحات والميزات التشريحية:

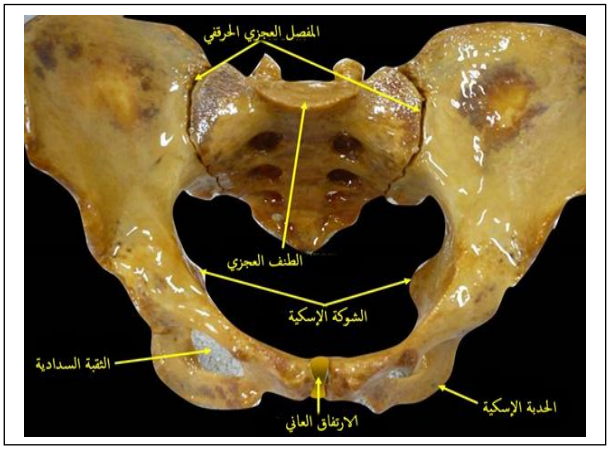

1.التجويف الحقي:(Acetabulum)

✓ نقطة التقاء عظام الحرقفة والإسك والعانة.

✓ يشكل مفصل الورك مع رأس عظم الفخذ.

2.الثقبة السدادية:(Obturator Foramen)

✓ أكبر فتحة في الهيكل العظمي البشري.

✓ تسمح بمرور الأعصاب والأوعية الدموية.

3.الحفرة الحوضية:(Pelvic Cavity)

✓ مساحة داخل الحوض تحتوي على الأعضاء الداخلية.

2-5-وظائف الحوض:

1.الدعم الهيكلي:

✓ يدعم وزن الجزء العلوي من الجسم أثناء الوقوف والجلوس.
✓ يعمل كحلقة وصل بين العمود الفقري والأطراف السفلية.

2.الحماية:

✓ يحمي الأعضاء الداخلية المهمة، مثل المثانة، والأمعاء، والأعضاء التناسلية.

3.الحركة:

✓ يوفر نقاط اتصال للعضلات التي تسهم في حركة الفخذين والجذع.

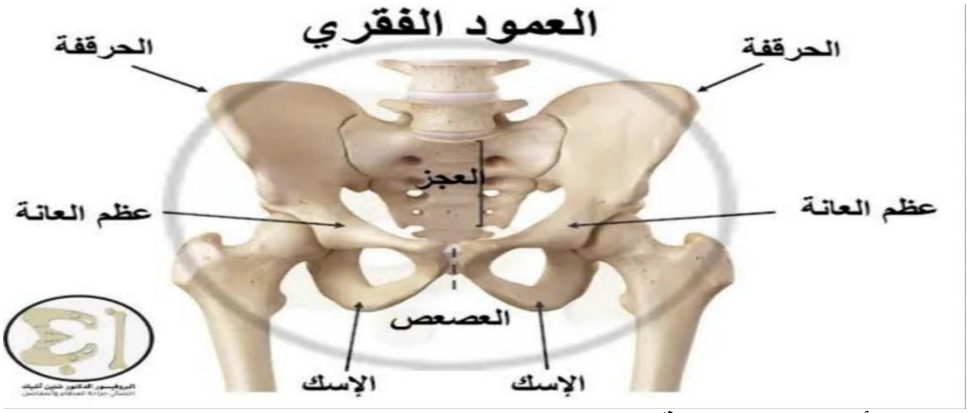

2-6 الأمراض الشائعة لعظام الحوض

✓ كسر الحوض:

- يحدث بسبب الإصابات الشديدة أو السقوط.
- يتطلب علاجًا سريعًا لتجنب المضاعفات.

✓ التهاب المفاصل العجزي الحرقفي:

- التهاب يصيب المفاصل بين العجز والعظمتين الحرقفيتين.

✓ خلل في المفصل العاني:

- يحدث عادة خلال الحمل بسبب الضغط على المفصل العاني.

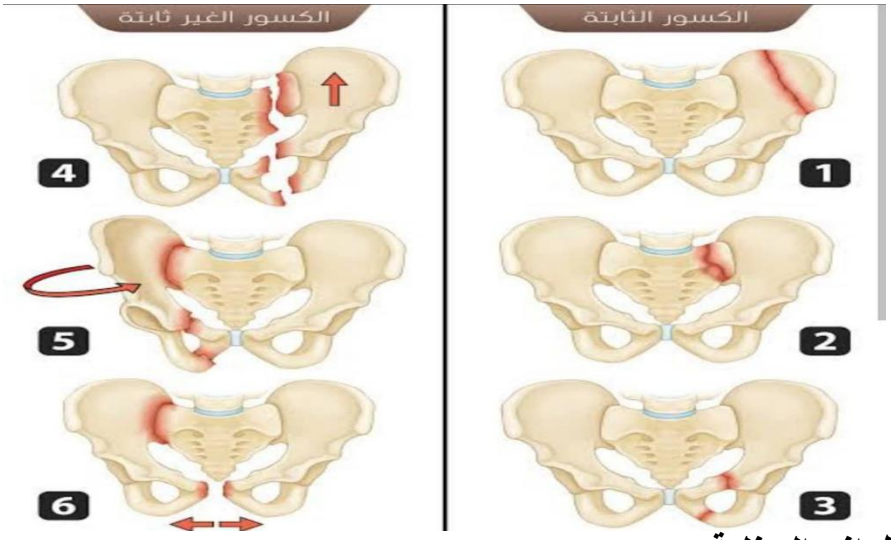

3- تشريح الأطراف السفلية

تشريح الأطراف السفلية يتناول دراسة تفاصيل تركيب الأطراف السفلية للإنسان التي تشمل العظام، العضلات، الأعصاب، الأوعية الدموية، الأربطة. الأطراف السفلية تلعب دورًا أساسيًا في المشي، الركض، والحركة بشكل عام.

تتكون الأطراف السفلية من عدة عظام رئيسية تشمل:

✓ **عظام الفخذ:**

- عظمة الفخذ :(Femur) أكبر عظمة في الجسم البشري، تربط الحوض بالركبة تعتبر العظمة الأقوى والأطول في الجسم.



-الركبة :(Patella) تعرف أيضًا بعظمة الرضفة، وهي عظمة مثلثة الشكل تحمي مفصل الركبة.

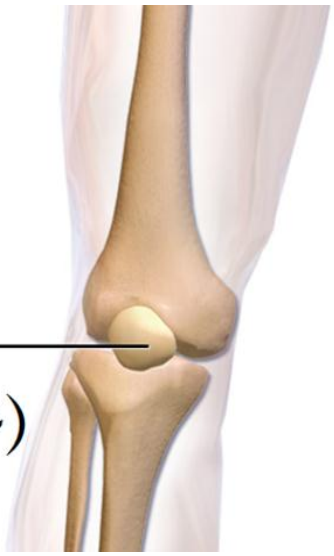

✓ **عظام الساق:**

-**الظنبوب :(Tibia)**العظمة الرئيسية في الساق، وهي تحمل معظم وزن الجسم أثناء المشي.

-**الشظية :(Fibula)** تقع بجانب الظنبوب، ولكن لا تحمل وزن الجسم بشكل رئيسي تساهم في استقرار الساق



✓ **عظام القدم:**

✓ **عظام الرسغ Tarsals**

سبعة عظام، منها عظمة الكعب Calcaneus التي تتحمل وزن الجسم أثناء الوقوف.

- **عظام مشط القدم :(Metatarsals)** خمسة عظام تمتد من الرسغ إلى أصابع القدم.

- **أصابع القدم :(Phalanges)** تتكون من 14 عظمة في كل قدم، حيث يحتوي كل إصبع على ثلاث سلاميات، عدا الإبهام الذي يحتوي على اثنتين فقط. وهي تدعم التوازن أثناء المشي والركض.

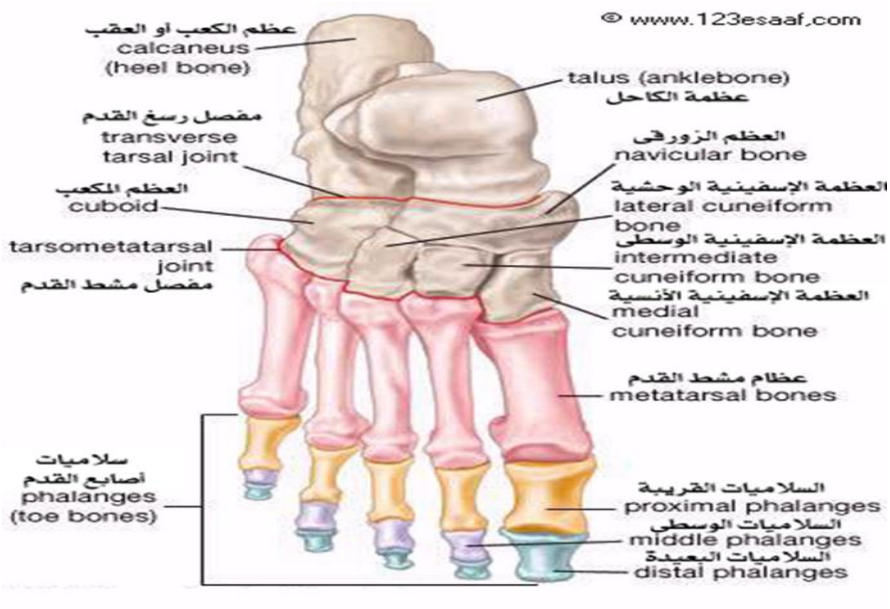

3-1-المفاصل في الأطراف السفلية:

- ✓ **مفصل الورك :(Hip Joint)** هو مفصل كرة ومقبس يسمح بحركة واسعة للفخذ.
- ✓ يربط عظم الفخذ بالحوض.
- ✓ يسمح بحركة الدوران والانحناء.



- ✓ **مفصل الركبة :(Knee Joint)** مفصل معقد يتكون من الفخذ، الساق، والرضفة. يوفر حركة ثني ومد.
- ✓ يربط عظم الفخض بالظنبوب والرضفة يعتبر من أكبر المفاصل وأكثرها عرضة للإصابة

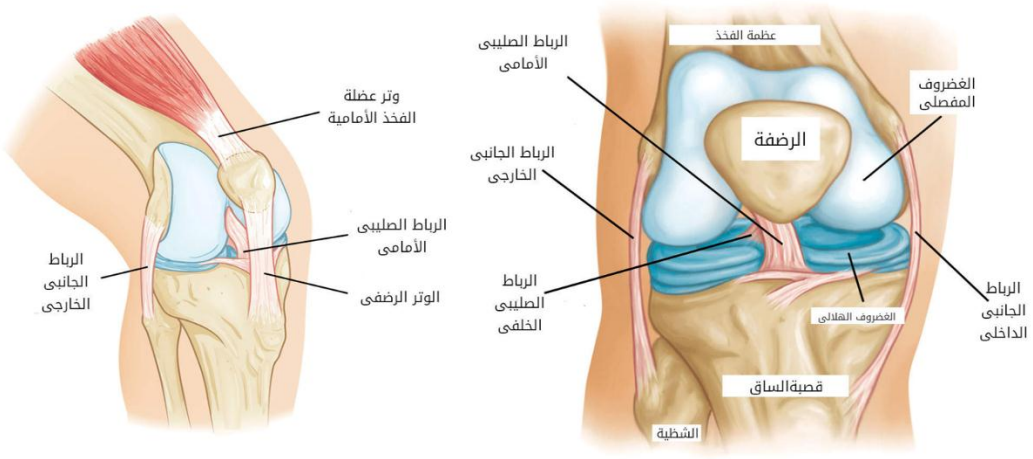

✓ **مفصل الكاحل:**

يربط عظام الساق بعظام الرسغ في القدم.

يتيح حركة القدم للأعلى والأسفل.

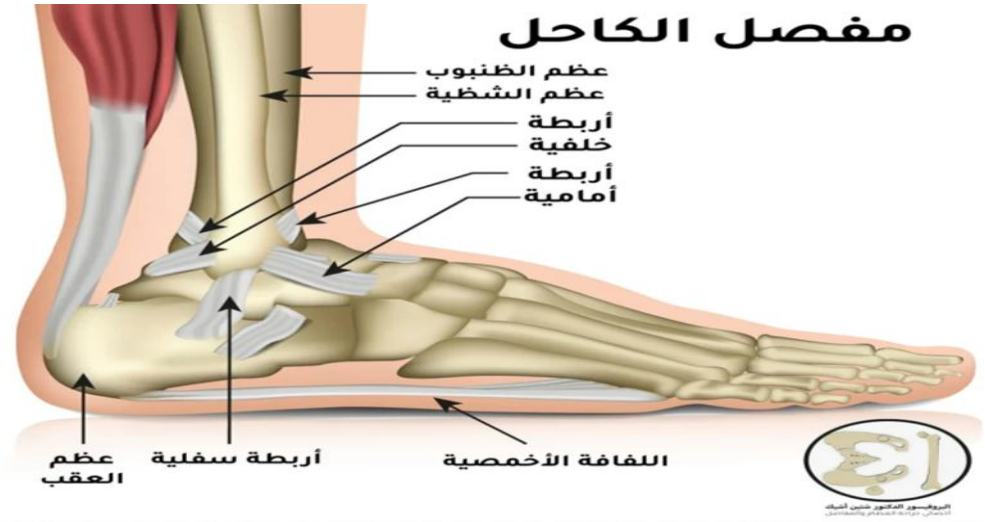

2-3- أمراض عظام الأطراف السفلية:

- **كسور عظام الفخذ:** عظم الفخذ هو أكبر وأقوى عظمة في الجسم، لكن في حالات الحوادث الشديدة أو السقوط من ارتفاع، قد يحدث كسر في الطرف العلوي أو العنق. كسور عظام الفخذ تحتاج عادة إلى علاج جراحي لإعادة ترتيب العظام.
- **كسور الركبة:** كسور في عظام الركبة (مثل عظم الفخذ أو عظم الساق) تؤثر على قدرة الشخص على المشي بشكل طبيعي.
- **كسور في الساق (الظنبوب والشظية):** يمكن أن يحدث كسر في عظم الظنبوب (العظم الرئيسي في الساق) أو الشظية (العظم الجانبي الأصغر). الكسور في الظنبوب تكون غالبًا أكثر تأثيرًا على الحركة.
- **كسور القدم:** كسور في عظم الكعب أو الأصابع يمكن أن تحد من قدرة الشخص على المشي، وقد تتطلب تدخلاً جراحيًا أو التثبيت باستخدام الجبائر.
- **التهاب المفصل العظمي:Osteoarthritis** هو أكثر أنواع التهاب المفاصل شيوعًا ويحدث عندما يتلف الغضروف الذي يغطي المفاصل، مثل مفصل الركبة

أو مفصل الورك. مع مرور الوقت، يؤدي ذلك إلى احتكاك العظام ببعضها البعض، مما يسبب الألم.

- **التهاب وتر العرقوب:(Achilles tendonitis)** هو حالة شائعة تصيب وتر العرقوب الذي يربط العضلات الخلفية للساق بعظم الكعب. تتسبب هذه الحالة في ألم في الجزء الخلفي من الساق والكعب.
- **القدم السكري :Diabetic Foot)** مرض السكري يمكن أن يؤدي إلى مشكلات في الدورة الدموية والأعصاب في الأطراف السفلية، مما يزيد من خطر الإصابة بالقرح أو العدوى في القدم.

3-3-وظائف عظام الأطراف السفلية:

- **التنقل والمشي:** عظام الأطراف السفلية تمكّن الإنسان من الحركة عبر الركض، والمشي، والقفز.
- **الاستقرار والتوازن:** عظام الأطراف السفلية توفر التوازن والتنسيق أثناء المشي والوقوف. فكل عظمة من العظام في الأطراف السفلية تعمل مع العضلات والأربطة لتوزيع الوزن بالتساوي ومنع السقوط.
- **الامتصاص والتخفيف من الصدمات:** عند المشي أو الجري، تتعرض الأطراف السفلية إلى قوى ضغط وصدمة نتيجة تأثير القدم بالأرض. عظام الأطراف السفلية مثل عظم الكعب وعظام القدم تُسهم في امتصاص الصدمات، مما يقلل من التأثير على مفاصل الورك والركبة والعمود الفقري.
- **دعم الحركة الجانبية والدوارة:** عظام الأطراف السفلية تساعد في حركة الالتواء والدوران، خصوصًا في مفصل الورك ومفصل الركبة. تساعد هذه الحركة في تحقيق الاستجابة السريعة للحركة المفاجئة أو لتغيير الاتجاه أثناء الرياضات والأنشطة اليومية.
- **الحفاظ على توازن الجسم أثناء الأنشطة اليومية:** عظام الحوض والفخذ والساق تعمل مع العضلات لتوفير دعم مناسب أثناء الوقوف، الجلوس، أو التبديل بين وضعيات مختلفة من الحركة.
- **تحمل وزن الجسم:** عظام الأطراف السفلية هي المسؤولة عن تحمل الوزن الكامل للجسم عند الوقوف والمشي.

4- تعريف العضلات في الأطراف السفلية:

العضلات في الأطراف السفلية هي مجموعة من الأنسجة العضلية التي توجد في الساقين، وتشمل العضلات الموجودة في الفخذ، الساق، والقدم. هذه العضلات تلعب دورًا أساسيًا في الحركة، التوازن، والثبات، وهي مسؤولة عن مجموعة واسعة من الأنشطة الحركية مثل المشي، الركض، القفز، والانحناء.

4-1-تصنيف عضلات الطرف السفلي:

1. عضلات الزنار الحوضي:

عضلات الزنار الحوضي (Pelvic Girdle Muscles) هي العضلات التي تربط الحوض بالجذع وبالفخذين، وتلعب دورًا أساسيًا في دعم الجسم أثناء الحركة وتوفير الاستقرار. تتكون من مجموعة من العضلات تنقسم إلى مجموعتين رئيسيتين:

1.1. العضلات الخارجية للحوض:

هذه العضلات تبدأ من الحوض وتمتد نحو الفخذ.

أهم العضلات:

- **عضلة الإليوية الكبرى (Gluteus Maximus):** أكبر عضلات الحوض، مسؤولة عن تمديد الفخذ وتدويره للخارج.
- **عضلة الإليوية الوسطى والصغرى (Gluteus Medius & Minimus):** تساعد في تثبيت الحوض أثناء المشي وتساهم في خطف الفخذ.
- **عضلات الكمثري (Piriformis):** مسؤولة عن دوران الفخذ للخارج.
- **عضلات الفخذ المربعة (Quadratus Femoris):** تدعم دوران الفخذ للخارج.

1.1. العضلات الداخلية للحوض:

توجد داخل الحوض وتعمل على دعم الأعضاء الحوضية والتحكم في الحركات الدقيقة.

- **أهم العضلات:**
- **العضلة القطنية الكبيرة (Psoas Major):** تشارك في ثني الورك وتوفير الاستقرار.
- **عضلة الحرقفية (Iliacus):** تعمل مع العضلة القطنية لثني الورك.
- **عضلات قاع الحوض (Pelvic Floor Muscles):** توفر دعماً للأعضاء الحوضية مثل المثانة والرحم.
-

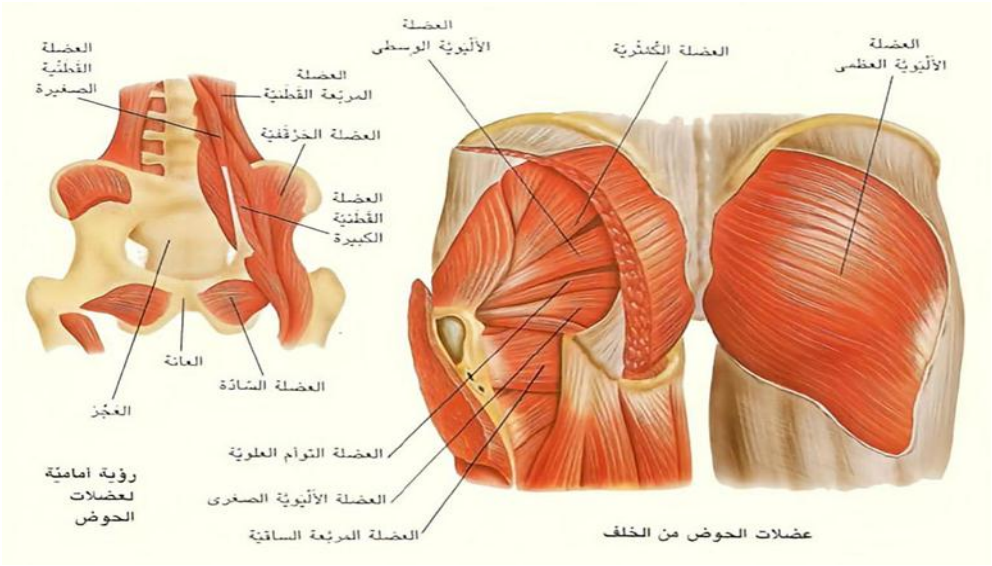

-

2- عضلات الفخذ:

عضلات الفخذ هي واحدة من أكبر وأقوى مجموعات العضلات في جسم الإنسان، وتنقسم إلى ثلاث مجموعات رئيسية:

1 .العضلات الأمامية (عضلات الفخذ الأمامية:

- العضلة رباعية الرؤوس:(Quadriceps)

هي أكبر عضلة في الفخذ، وتتكون من أربع عضلات:

المستقيمة الفخذية.

الوحشية العريضة.

الإنسية العريضة.

الوسطى العريضة.

مسؤولة على تمديد الركبة وثني الفخذ.

2 .العضلات الخلفية (أوتار الركبة):

تتكون من ثلاث عضلات:

ذات الرأسين الفخذية.

نصف الوترية.

نصف الغشائية.

مسؤولة على ثني الركبة وتمديد الورك.

3 .العضلات الداخلية (العضلات المقربة:

مثل العضلة المقربة الطويلة، القصيرة، والكبيرة.

وظيفتها تقريب الفخذ نحو الجسم.

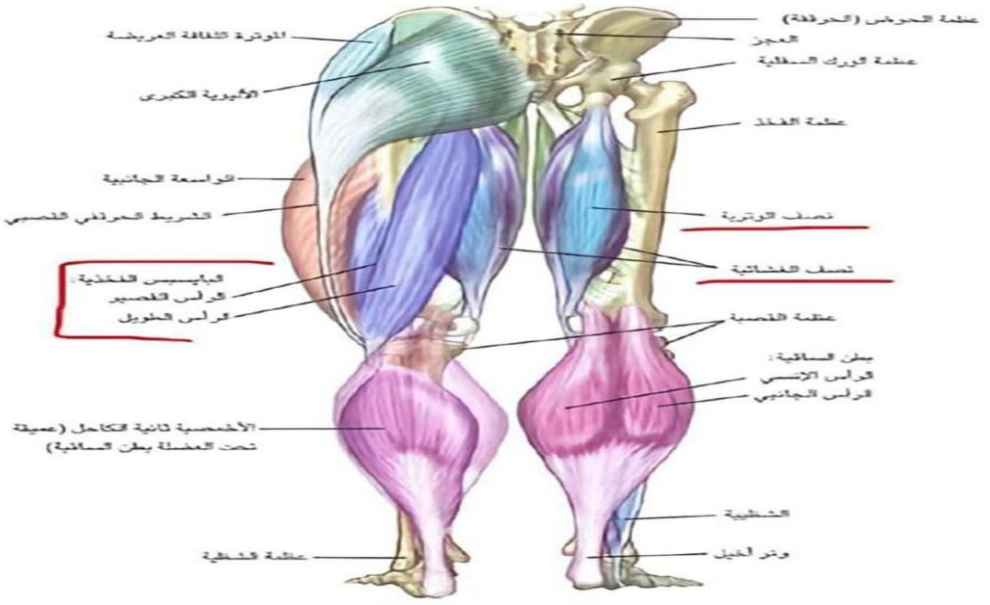

3-عضلات الساقين:

عضلات الساق تنقسم إلى عدة مجموعات، وكل مجموعة تخدم وظيفة معينة. أهم العضلات في الساق تشمل:

1 .العضلات الأمامية:(Front Muscles)

العضلة الرباعية الرؤوس:(Quadriceps)

هذه العضلة موجودة في مقدمة الفخذ وهي المسؤولة عن تمديد الركبة.

العضلة الظنبوبية الأمامية:(Tibialis Anterior)

موجودة في الأمام وهي مسؤولة عن رفع القدم إلى الأعلى.

2 .العضلات الخلفية:(Back Muscles)

العضلة الخلفية للفخذ:(Hamstrings)

توجد خلف الفخذ وهي مسؤولة عن ثني الركبة.

عضلة الساق التوأمية:(Gastrocnemius)

هذه هي العضلة الكبيرة التي تظهر في خلف الساق، مسؤولة على مد القدم إلى الأسفل.

عضلة النعلية:(Soleus)

توجد تحت عضلة الساق التوأمية وتساعد في حركة القدم إلى الأسفل.

3 .العضلات الجانبية:(Lateral Muscles)

العضلات الشظوية:(Peroneal Muscles)

تتحكم في حركة القدم إلى الجانبين، وتساعد على الاستقرار.

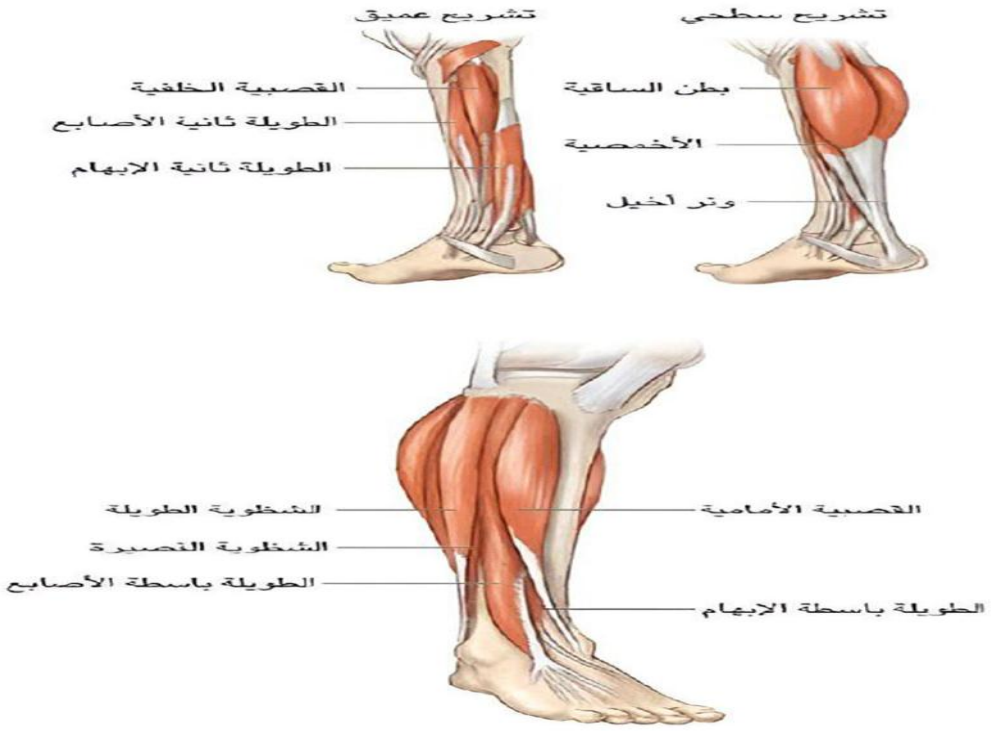

4- عضلات القدمين:

عضلات القدم هي العضلات التي توجد في منطقة القدم وتساعد على دعم الجسم أثناء الوقوف، المشي، والجري. تنقسم إلى مجموعتين رئيسيتين:

1 .العضلات الخارجية:(Extrinsic Muscles)

هذه العضلات تبدأ في الساق وتمتد إلى القدم، وهي مسؤولة عن حركات القدم الكبيرة مثل الانثناء (الثني) والتمدد. أهمها:

العضلة الظنبوبية الأمامية :(Tibialis Anterior) لرفع مقدمة القدم.

العضلة الشظوية الطويلة والقصيرة :(Peroneal Muscles) تساعد في تحريك القدم إلى الخارج.

عضلة الساق التوأمية والنعلية: تساعد في الانثناء للأسفل (مثل الدفع أثناء المشي).

2 .العضلات الداخلية:(Intrinsic Muscles)

هذه العضلات موجودة بالكامل داخل القدم، وهي مسؤولة عن الحركات الدقيقة للقدم والأصابع.

العضلات الباسطة القصيرة (Extensors): ترفع الأصابع للأعلى.

العضلات المثنية القصيرة والطويلة (Flexors): تساعد في ثني الأصابع.

العضلات بين العظام (Interossei): مسؤولة عن تفريق وتقريب الأصابع.

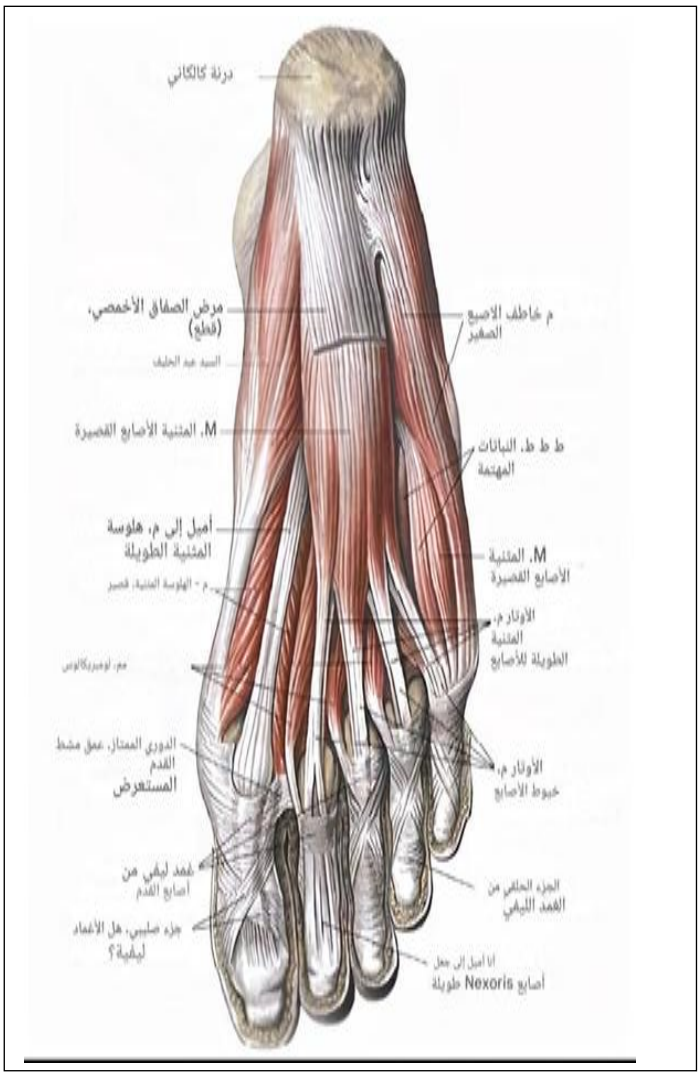

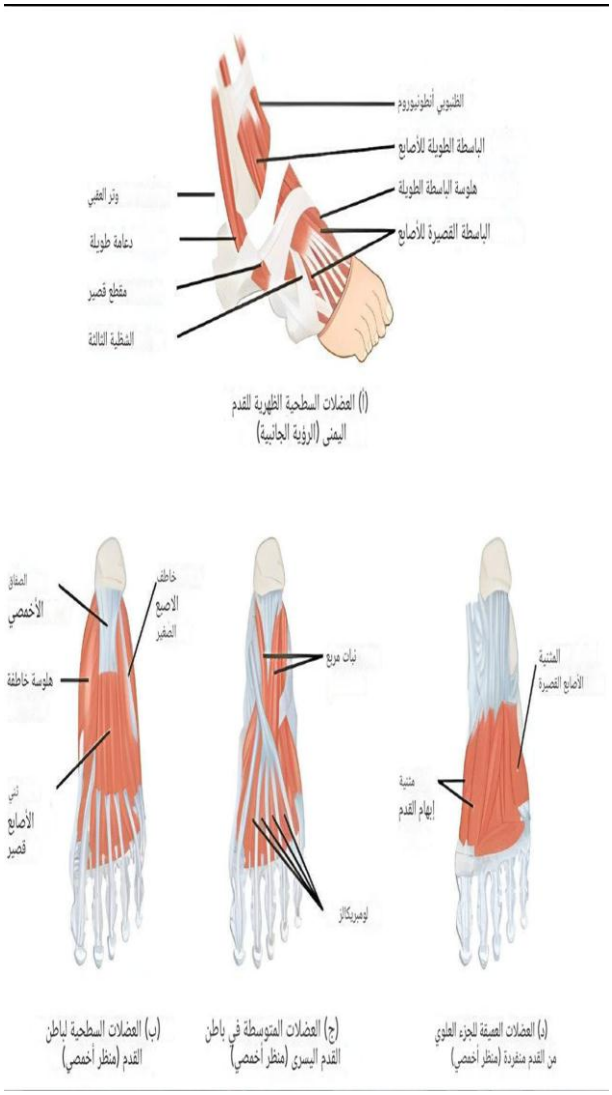

محاضرة 07: تشريح الجذع



تمهيد

تُعدّ الجمجمة من أهم أجزاء الهيكل العظمي في جسم الإنسان، إذ تمثل البنية العظمية التي تحمي الدماغ وأعضاء الحس كالعينين والأذنين والأنف والفم. تتكوّن الجمجمة من مجموعتين رئيسيتين من العظام: عظام القحف التي تُحيط بالدماغ وتشكل غلافه الواقي، وعظام الوجه التي تشكل الإطار الخارجي للوجه وتشارك في وظائف التنفس والمضغ والنطق، تتصف عظام القحف والجمجمة بالدقة في التكوين والترابط، حيث تتصل ببعضها من خلال مفاصل ثابتة تُعرف باسم الدروز القحفية، مما يمنحها صلابة كبيرة وقدرة عالية على مقاومة الصدمات. كما تلعب هذه العظام دورًا حيويًا في الحفاظ على توازن الرأس ودعم الحواس ووضعية الجسم.

1- تعريف الجمجمة :

الجمجمة (skull) هي الهيكل العظمي للرأس، وتتكوّن من عظام متّصلة عن طريق مفاصل ثابتة تُسمّى الدُّرُوز .(sutures)

تقسيمها غالباً إلى:

القحف (neurocranium) الذي يحمي الدماغ .

الهيكل الوجهي facial skeleton أوviscerocranium الذي يشكّل عظام الوجه والمناطق المحيطة بالعين والأنف والفم .

حسب المصادر: هناك 22 عظمة رئيسية في الجمجمة عند البالغين (8 عظام قحفية + 14 عظمة وجهية) (عدا عظام الأذن الوسطى)

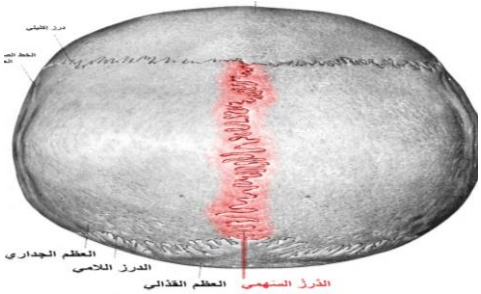

درز الحرشفي

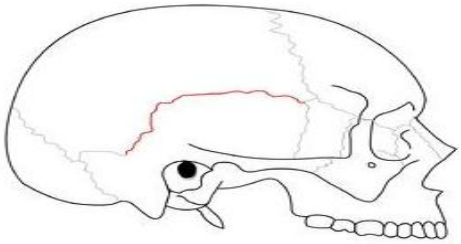

الدرزات القحفية (Sutures):

ترتبط العظام القحفية ببعضها بمفاصل ثابتة تُعرف باسم الدرزات، وهي:

1. **الدرز الإكليلي Coronal:** بين العظم الجبهي والعظمين الجداريين.
2. **الدرز السهمي Sagittal:** بين العظمين الجداريين.
3. **الدرز اللامي:** بين العظم القذالي والعظمين الجداريين.
4. **الدرز الحرشفي Squamous** بين العظم الصدغي والجداري.

2- العظام القحفية (BONES CRANIAL) — 8 عظام

2.1 BONE FRONTAL (العظمة الجَبْهِيّة)



عددها: واحدة (غير زوجية).

الموقع: تشكّل الجزء الأمامي من الجمجمة — الجبهة، وتجويفي العيون (جزئيّاً).

الوظيفة: حماية فصوص الدماغ الأمامية، ودعم مَحيط العيون (الحجاج)، وتشكيل الجزء العلوي من تجويف الأنف جزئياً.

ملاحظات: تنشأ أوليّاً من مركزَي تَحجّر في حياة الجنين.

عند الولادة قد تكون مقسومة إلى نصفين (بالخُطّ الجبهي) ثم تلتحم لاحقاً.

2.2 BONES PARIETAL (العظمتان الجداريّتان)



عددها: 2 (زوجية: يمين ويسار).

الموقع: تشكّلان جانبي وجزء من سقف القحف، بين العظمة الجبهية في الأمام والعظمة القذالية والخلفية.

الوظيفة: تغطية وحماية الجزء العلوي والجانبي من الدماغ، تمكين ارتكاز عضلات الفروة (SCALP) وعضلة الصدغيّتين وغيرها.

ملاحظات: حدودها العظمية مع الجبهة (الدُرّازة التاجية) ومع بعضها البعض (الدُرّازة السهامية) ومع القذالية (الدُرّازة اللّامْدويّة).

2.3 BONES TEMPORAL (العظمتان الصُّدْغيتان)

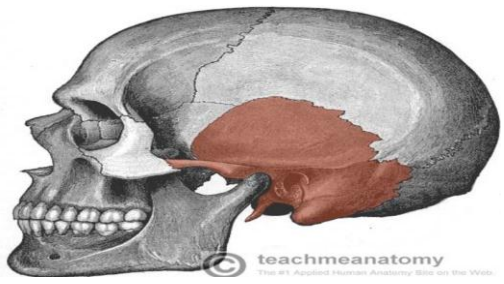

عددها: 2 (زوجية).

الموقع: تقعان على جانبي الجمجمة وبأسفلها من الجانبين، تحتويان أجزاءً مهمة لقاعدة الجمجمة.

الوظيفة: حماية الفص الصدغي من الدماغ، وتحتوي

على الأذن الوسطى والداخلية في الجزء الصخري

(PETROUS) منها، وتشكّل نقطة اتصال الرأس والوجه والعنق.

ملاحظات: أجزاءها متعددة (السُّقَيمة، الصُّدغ، الطبلة، الزِّقة) وهي من العظام المعقّدة شكلياً.

2.4 BONE OCCIPITAL (العظمة القَذَالِيّة)



عددها: واحدة.

الموقع: تقع في الجزء الخلفيّ السفليّ من الجمجمة،

وتشكل قاعدة الجمجمة الخلفية.

الوظيفة: تحمي الفص الخلفي من الدماغ، وتحتوي على

الثقب الكبير (MAGNUM FORAMEN) الذي يمر من خلاله الحبل الشوكي.

ملاحظات: ترتبط بالعنق من خلال المفصل الأطلسيّ (بين العظمة القذالية والفقرة الأولى).

2.5 BONE SPHENOID (العظمة الوتدية)

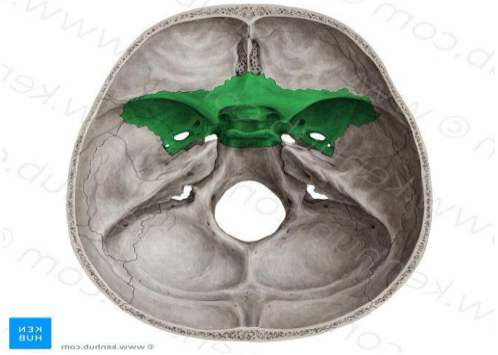

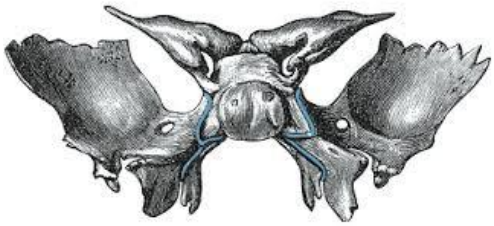

عددها: واحدة (غير زوجية).

الموقع: تقع في منتصف قاعدة الجمجمة، على شكل

فراشة تقريباً تشكّل أجزاء من الحفرة القحفية الوسطى وتجويف العين.

الوظيفة: تربط بين أجزاء متعددة من الجمجمة، تشكّل

جزءاً من الحفرة القحفية الوسطى، وتتيح مرور أعصاب وأوعية دموية هامة.

ملاحظات: شكلها المعقد يجعلها "محور" للعديد من العظام الأخرى.

2.6 BONE ETHMOID (العظمة الغربالية)

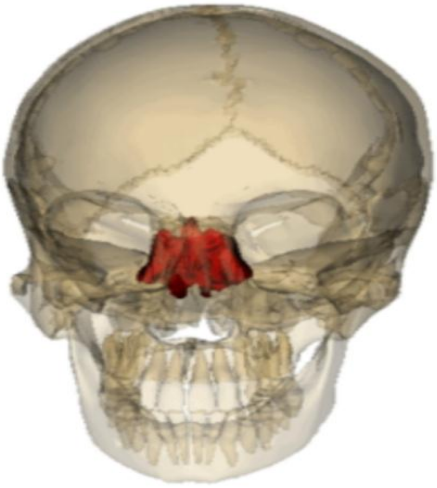

عددها: واحدة.

الموقع: تقع في الجزء الأمامي من قاعدة الجمجمة، خلف العظمة الجبهية، وتشمل الصفائح التي تشكّل تجويف الأنف والجزء العلوي منه.

الوظيفة: تشكّل جزءاً من الحاجز الأنفي، سِقف التجويف الأنفي (عبر الصفيحة الغربالية)، وتتيح مرور العصب الشميّ من خلالها.

ملاحظات: من العظام الحسّاسة في حالة إصابات الرأس القريبة من الأنف.

3- العظام الوجهية (BONES FACIAL)

— 14 عظمة



فيما يلي قائمة مختصرة ومهمة، مع التعريفات الأساسية:

3.1 MAXILLA (العظمتان الفكيّتان العُليا)

عددها: 2.

الموقع: تشكّلان الجزء العلوي من الفم، وتحتويان على الأسنان العُليا، وتشكّلان جزءاً من تجويف الأنف والعين.

الوظيفة: دعم الأسنان العُليا، المساهمة في تشكيل الفم، تجويف الأنف، والعين.

ملاحظات: العظمة تلتقي مع عدة عظام وجهية وقحفية.

3.2 bone Zygomatic (العظمتان الوجنيّتان)

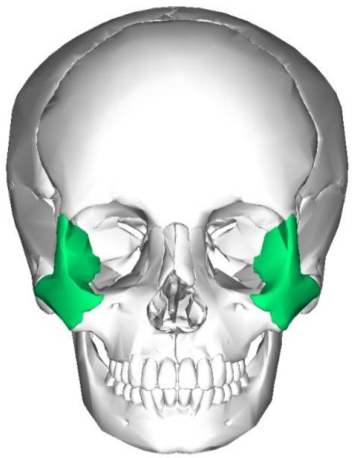

عددها: 2.

الموقع: تشكّلان عظام الوجنتين (الخدين)، وتمتدان لتكوين القوس الوجني (arch zygomatic).

الوظيفة: تحديد شكل الوجه الجانبي، دعم عضلات المضغ، جزء من تجويف العين.

ملاحظات: منطقة الوجنة تُعدّ هيكلية مهمة للجمجمة الخارجية.

3.3 bone Nasal (العظمتان الأنفيّتان)



عددها: 2.

الموقع: تشكّلان الجزء العلوي من جسر الأنف، أمام العظمة

الجبهية والعظمة الغربالية.

الوظيفة: دعم الهيكل الخارجي للأنف، تشكّل جسر الأنف.

ملاحظات: عرضة للكسور في الحوادث، لأنها بارزة نسبياً.

3.4 bone Lacrimal (العظمتان الدمعيّتان)

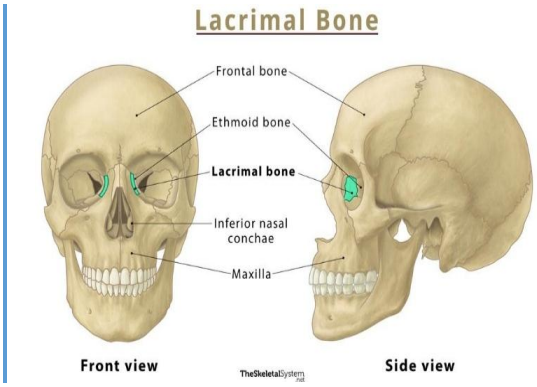

عددها: 2.

الموقع: صغيرة، تقع في جدار العين الوسطيّ (قرب فتحات الدمع) بين العظمة الأنفية والعظمة العُينية (zygomatic).

الوظيفة: جزء من تجويف العين، تُكوّن ممرّات الدموع (النظام الدمعيّ) جزئياً.

ملاحظات: من العظام الدقيقة وغير المعروفة كثيراً خارج التخصصات التشريحية.

3.5 bone Palatine (العظمتان الحنكية)

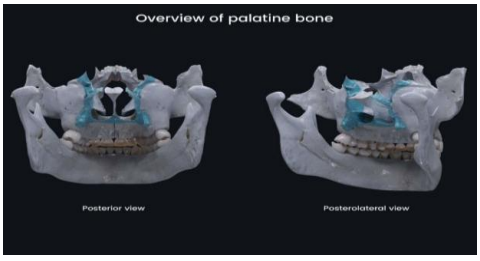

عددها: 2.

الموقع: تقعان في الجزء الخلفيّ من الحنك الصلب (اللوح العظمي للحنك)، وتمتدان نحو تجويف الأنف وتجويف العين.

الوظيفة: تشكّلان جزءاً من الحنك الصلب، تجويف الأنف، وتجويف العين.

ملاحظات: تُعدّ من العظام التي تساهم في فصل التجويف الأنفي عن التجويف الفموي.

3.6 concha nasal Inferior (العظمتان الصَّدَغيتان الأنفيّتان السُفليّتان)

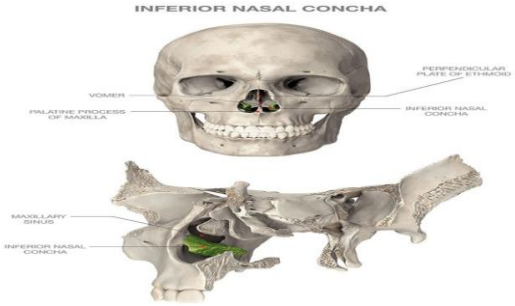

عددها: 2.

الموقع: تقعان داخل تجويف الأنف، في الجدار الجانبي السفلي.

الوظيفة: تحسين تدفّق الهواء وتنقيته داخل تجويف الأنف، زيادة سطح المخاط.

ملاحظات: تُختلف عن الصُّدغيتين العليا والمتوسطة اللتين هما أجزاء من العظمة الغربالية.

3.7 Vomer (العظمة الحرثية)



عددها: واحدة.

الموقع: في الجزء الخلفيّ السفليّ من الحاجز الأنفي (septum nasal)، على الخط الوسطيّ بين فتحتي الأنف.

الوظيفة: تكوين القسم السفليّ من الحاجز الأنفي، يفصل بين جانبي تجويف الأنف.

ملاحظات: تشكّل ارتباطاً بين عدة عظام: الغربالية، الوتدية، العليتين الفكيّتين، وغيرها.

3.8 Mandible (العظمة الفكيّة السفلى)

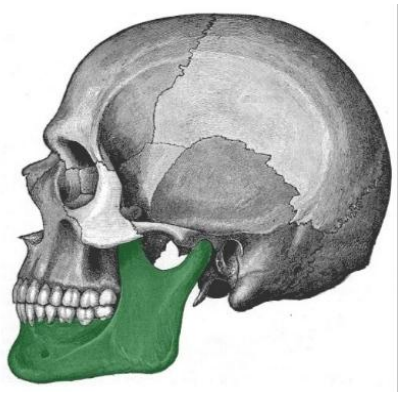

عددها: واحدة (غير زوجية) — وهي العظمة الوحيدة في الجمجمة التي تتحرّك مفصليّاً (عن طريق المفصل الصدغي الفكيّ).

الموقع: تشكّل الفكّ السفليّ، تحمله عضلات المضغ، وتحمل الأسنان السفلى.

الوظيفة: المضغ، الكلام، فتح وإغلاق الفم؛ articulation مع العظمة الصدغية.

ملاحظات: بالرغم من كونها "عظمة وجهية" إلا أنها تتحرّك، لذا تُستثنى أحياناً من الثبات في تصنيف "جمجمة" البالغ.

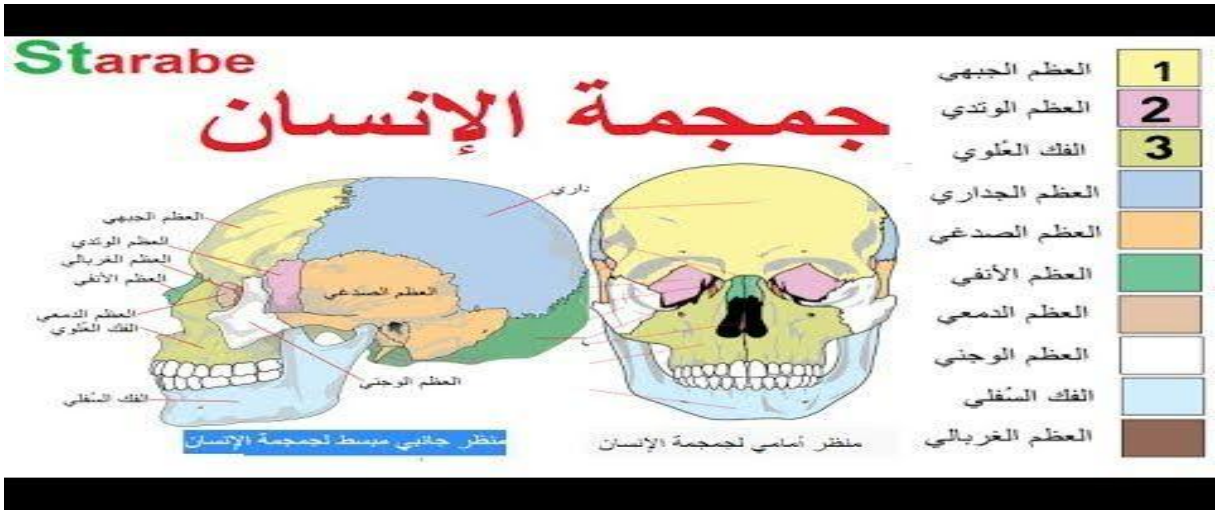

- **التصنيف التشريحي لعضلات الوجه:**
- **تقسيم العضلات حسب المناطق:**

عضلات الوجه يمكن تصنيفها إلى مجموعات مختلفة بناءً على مواقعها:

1. **العضلات حول الفم :**تتحكم في حركة الشفاه.
2. **العضلات حول العينين والجفون :**تتحكم في حركة الجفون.
3. **العضلات حول الأنف :**تتحكم في حركة الأنف.
4. **عضلات أخرى :**مثل عضلات الخد.

- **وظائف كل مجموعة عضلية:**
- **العضلات حول الفم :**مسؤولة عن حركات مثل الابتسام، التحدث، والأكل.
- **العضلات حول العينين :**مسؤولة عن إغلاق الجفن وعملية التعبير عن المشاعر.
- **عضلات الأنف :**مسؤولة عن حركة فتح وغلق الأنف أثناء التنفس.

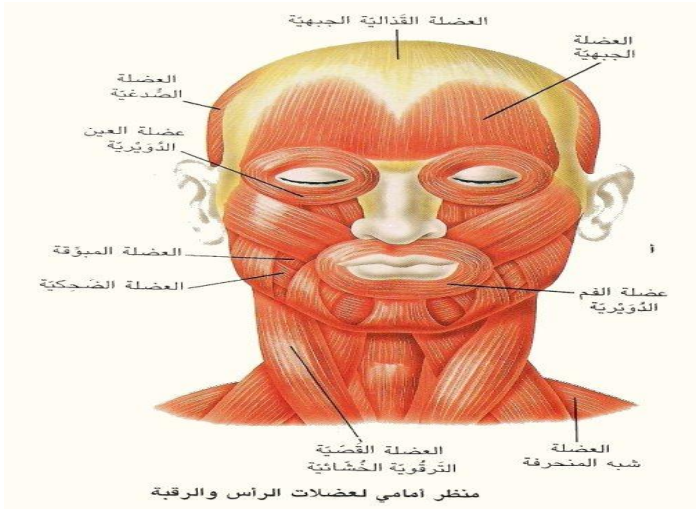

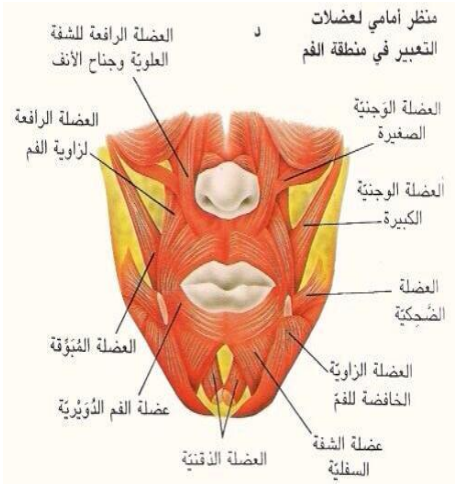

العمود الفقري:

أحد أهم أجزاء الهيكل العظمي للإنسان، إذ يشكّل الركيزة الأساسية التي يقوم عليها الجسم، فهو المسؤول عن دعم الرأس والجذع، وتمكين الإنسان من الوقوف والحركة بانسيابية.

يضم العمود الفقري مجموعة من الفقرات المرتبطة ببعضها عبر أقراص غضروفية، مما يمنحه المرونة والثبات في آنٍ واحد.

ولا يقتصر دوره على الحركة فحسب، بل يمتد ليشمل حماية الحبل الشوكي الذي يُعدّ مركز التحكم في الإشارات العصبية.

ومن هنا تتضح أهميته في النشاط البدني والرياضي، إذ يُساهم في الاتزان وتوزيع الجهد أثناء الممارسة الحركية، مما يجعل سلامته ضرورية لكل فرد يسعى إلى حياة صحية ونشيطة.

تعريفه ووظائفه.

العمود الفقري هو مجموعة من العظام غير المنتظمة تُعرف بالفقرات، يبلغ عددها عادة 33 فقرة، مفصولة بأقراص غضروفية مرنة.

تتمثل وظائفه في دعم وزن الجسم، والسماح بالحركة المرنة، وحماية الحبل الشوكي الذي يُعدّ جزءًا أساسيًا من الجهاز العصبي المركزي.

مكونات العمود الفقري:

- **يتكون العمود الفقري من 33 فقرة مقسمة إلى خمس مناطق رئيسية:**

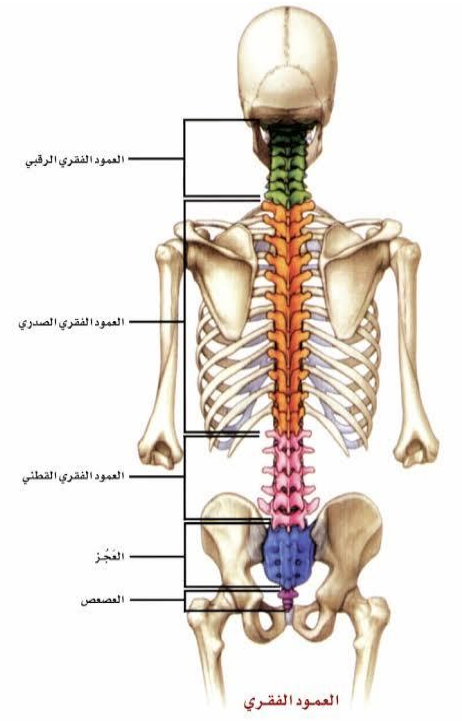

1. **الفقرات العنقية /Vertebrae Cervical(7-C1):** في منطقة الرقبة.
2. **الفقرات الصدرية /Thoracic Vertebrae(T1-12):** ترتبط بالأضلاع وتشكل الظهر.
3. **الفقرات القطنية/Vertebrae Lumbar (5-L1):** أسفل الظهر، تتحمل معظم وزن الجسم.
4. **الفقرات العجزية/ Vertebrae Sacral(5-S1):** ملتحمة معًا وتشكل العجز.
5. **الفقرات العصعصية/ Coccygeal Vertebrae(Co1-4):** في نهايةالعمودالفقري.

التركيب التشريحي للعمود الفقري:

1- مكونات الفقرة الواحد:

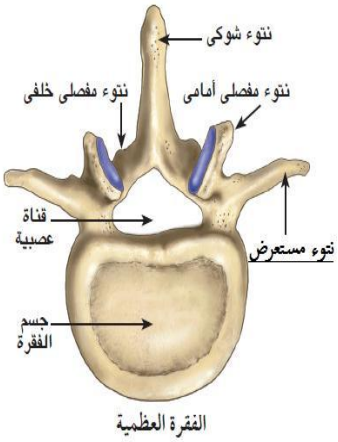

جسم الفقرة: الجزء الأمامي يتحمل الوزن.
القوس الفقري(السويقة): يشكل الجدار الخلفي ويحمي النخاع الشوكي.
قناة عصبية: تمر من خلالها الأعصاب الشوكية.
الناتئ الشوكي: بروز عظمي خلفي لحركة العضلات والأربطة.
الناتئان العرضيان: يمتدان جانبيًا لتثبيت العضلات.

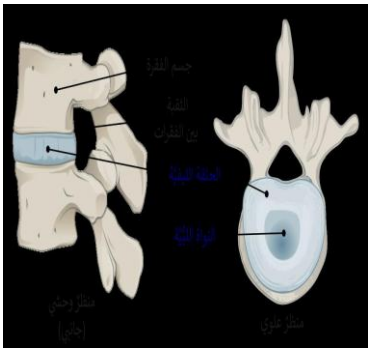

الناتئان المفصليان أمامي وخلفي: يربطان الفقرات ببعضها.

2- القرص بين الفقرات (الوسائد الغضروفية):

يوجد بين كل فقرتين قرص غضروفي له وظيفة امتصاص الصدمات ويتكون من:

-النواة اللبّية (Pulposus Nucleus): مادة هلامية مرنة في المركز.
- الحلقة الليفية (Fibrosus Annulus): طبقات ليفية تحيط بالنواة وتمنع تسربها.

3-الأربطة والعضلات المساندة:

-الأربطة الطولية الأمامية والخلفية: تمنع الانحناء الزائد وتحافظ على استقرار العمود الفقري.
-الأربطة بين الشوكية والمستعرضة: تثبت الفقرات ببعضها وتحد من الحركة الزائدة.
-العضلات المجاورة: تدعم وتثبت العمود الفقري أثناء الحركة

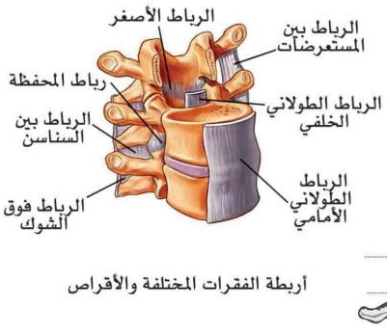

أربطة الفقرات المختلفة والأقراص



عضلات الظهر / الطبقة السطحية

العضلة شبه المنحرفة Trapezius Muscle

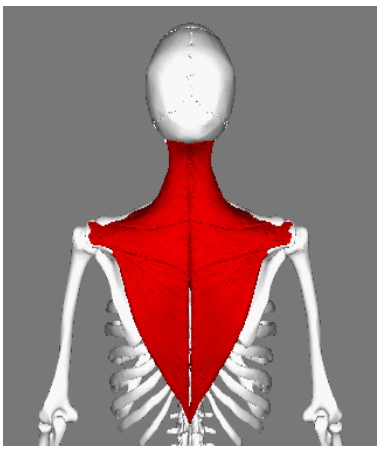

- **المنشأ:** صفيحة وترية من:
  - الخط القفوي العلوي والناشزة القذالية (رباط نقري).
  - النواتئ الشوكية للفقرات الرقبية والصدرية والأربطة الموافقة.
- **البطن:** مسطح شبه منحرف, 3 حزم
- **المرتكز:**

حزمة علوية (↓) على 1/3وحشي للترقوة.
حزمة وسطى(←) على الأخرم وشوكة الكتفي.
حزمة سفلية (↑) على شوكة الكتفي وحديبة شبه المنحرفة.

- **التعصيب:** عصب لاحق و ر3 ور4
- **العمل:** - رفع, تقريب, خفض الكتف (حسب الحزمة).
  - إطباق الكتفي, توجيه الجوف الحقاني نحو الأعلى.
  - بسط الرأس , إدارة الرأس نحو الجهة المقابلة

العضلة العريضة الظهرية Latissimus dorsi



- **المنشأ:** من النواتئ الشوكية للفقرات الصدرية ال 6 الأخيرة و القطنية و العجزية , ومن عرف الحرقفة و الأضلاع ال3 او 4 السفلية , و أيضا تنشأ بألياف قليلة من الزاوية السفلية للوح الكتف .
- **المرتكز :** ترتكز بوتر مسطح يلتف حول الحافة السفلية للمدورة الكبيرة على قاع الثلم بين الحديبتين.
- **التعصيب:** من العصب الصدري الظهري.
- **العمل:** تبسط الذراع وتقربه وتديره للأنسي.

عضلات الظهر / الطبقة العميقة

رافعة الكتفي Levator Scapulae

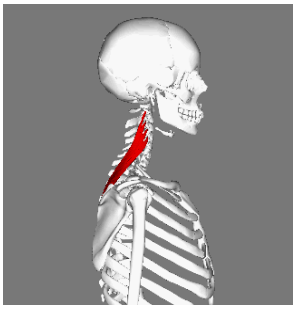

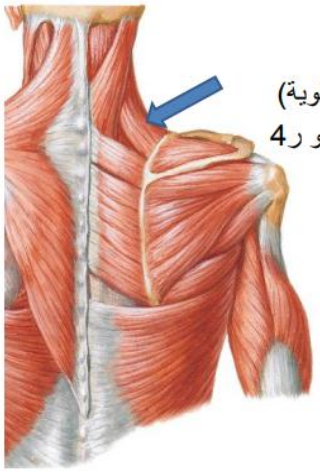

- **المنشأ:** نواتئ معترضة ر1-ر4
- **البطن:** نحو الأسفل والوحشي
- **المرتكز:** على الحافة الإنسية للكتفي (قرب زاوية علوية)
- **التعصيب:** العصب الكتفي الظهري و فروع من ر3 و ر4
- **العمل:** رفع الكتفي (جوف حقاني يميل نحو الأسفل)

عضلات الظهر / الطبقة العميقة

المعينية الصغيرة Rhomboid Minor

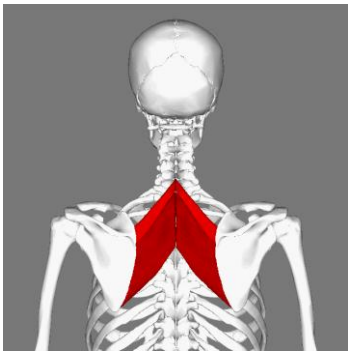

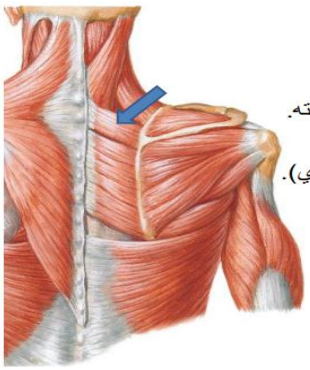

- **المنشأ:** الناتئ الشوكي لـ ر7 وص 1
- **البطن:** تتجه نحو الأسفل والوحشي
- **المرتكز:** حافة إنسية للعظم الكتفي مقابل شوكته.
- **التعصيب:** العصب الكتفي الظهري
- **العمل:** رفع وتقريب الكتفي (نحو العمود الفقري).

عضلات الظهر / الطبقة العميقة

المعينية الكبيرة Rhomboid Major

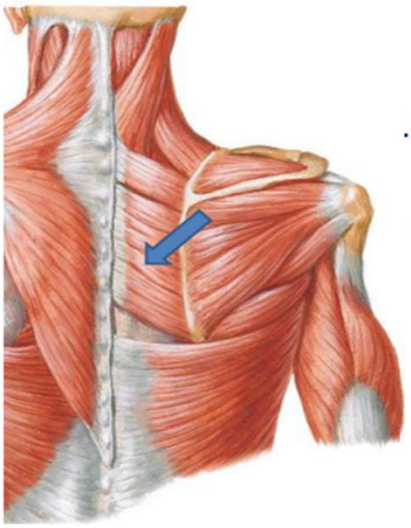

- **المنشأ:** النواتئ الشوكية ل ص2 حتى ص5
- **البطن:** تتجه نحو الأسفل والوحشي
- **المرتكز:** حافة إنسية للعظم الكتفي، أسفل الشوكة.
- **التعصيب:** العصب الكتفي الظهري
- **العمل:** رفع وتقريب الكتفي (نحو العمود الفقري).



عضلات الظهر

الطبقة السطحية :

✓شبه المنحرفة Trapezius

✓العريضة الظهرية Latissimus dorsi

الطبقة العميقة :

✓رافعة الكتفي Levator scapulae

✓ المعينية الصغيرة Rhomboid minor

✓المعينية الكبيرة Rhomboid major

القفص الصدري:

يعرف القفص الصدري بأنه هيكل عظمي غضروفي مرن يقع في الجزء العلوي من الجذع البشري، بين منطقة العنق والبطن، ويشكل تجويفًا مخروطي الشكل قاعدته نحو الأسفل وقمته نحو الأعلى. وظيفته الأساسية هي حماية الأعضاء الحيوية الموجودة داخله، مثل القلب والرئتين والأوعية الدموية الكبرى والمريء والقصبة الهوائية، كما يوفر نقطة ارتكاز للعديد من عضلات الجهاز التنفسي والأطراف العلوية. يتميز هذا الهيكل بمرونة ملحوظة تسمح له بالتوسع والانكماش أثناء عمليتي الشهيق والزفير، وهو ما يجعله جزءًا ديناميكيًا من الجهاز التنفسي.

مكونات جدار القفص الصدري:

أن جدار القفص الصدري يتكون من المكونات التالية:

1- العظام: هي عبارة عن (12) زوج من الأضلاع وعظم القص والفقرات الصدرية.

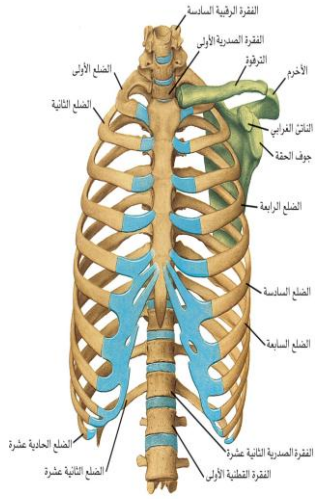

2- الغضاريف: وهي عبارة عن الأقراص بين الفقرات والغضاريف الضلعية وهي قطع من الغضاريف الزجاجية تربط الأضلاع بعظم القص.

3- العضلات: وهي عبارة عن العضلات التي تملأ الفسحات بين الضلعية أو الأوراب وتسمى العضلات بين الضلعية وهي التي تساعد على حركة الاضلاع مع الاعصاب والأوعية الدموية المجهزة لها.

4- الأربطة: وهي عبارة عن الأربطة المختلفة التي تربط العظام والغضاريف الخاصة بالقفص الصدري ببعظها.

عظم القص:

القص هو عظم مفرد طويل من العظام المسطحة متكون من عظم أسفنجي مغطى بطبقة رقيقة من العظم الأصم وغير سميك وضعة في الجسم سطحي يتكون من عدة قطع ملتحمة يبلغ طوله حوالي (19سم) وهو يشبه السيف الروماني ووضعة في الجسم بصورة شاقولية مع ميلان قليل نحو الامام في قسمة السفلي يمتد ما بين الفقرة الصدرية الثانية والصدرية العاشرة ويتألف من الأجزاء التالية:

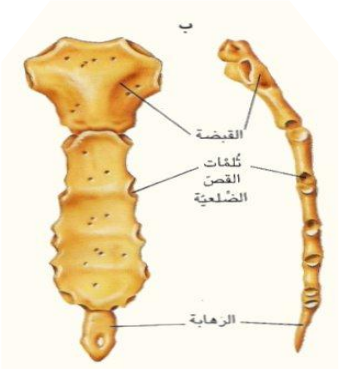

1- القبضة: وهو القسم الأول العلوي من عظم القص وهو أكبر القطع المكونة للعظم وتكون عريضة في قسمها العلوي عن قسمها السفلي يوجد على جانبيها وجيهان مفصليان باتجاه علوي خلفي وللجهة الوحشية يتمفصل بهما من كل جهة النهاية الأنسية لعظم الترقوة مكوناً المفصل القصي الترقوي وهو منطقة أتصال عظام الطرف العلوي بالجذع مباشرة وأسفل هذين الوجيهين من كل جهة يوجد وجية لتمفصل الغضروفة الضلعية الأولى , أما النهاية السفلى فتحمل وجية مفصلي للتمفصل مع الحافة العليا للجسم بمفصل غضروفي ثانوي ومكوناً زاوية غيرة تدعى الزاوية القصية تقع مقابل غضروفة الضلع الثاني. لذا فأن القبضة لا تكون باستقامة واحدة مع الجسم ولهذه أهمية في حركة القفص الصدري.

2- الجسم: وهو القسم الوسطي من عظم القص وهو أطول من القبضة ولكنة أقل عرضاً حافته العليا تتمفصل مع الحافة السفلى للقبضة مكوناً الزاوية القصية والحافة السفلى تتمفصل مع الرهابة وهي اضيق منطقة بالجسم.

3- الرهابة: وهي القسم الثالث من عظم القص وتتمفصل بالحافة السفلى للجسم وهي عبارة عن صفيحة مدببة غضروفية تتحول الى عظم بتقدم العمر.

وظائف عظمة القص:

الحماية: تحمي القلب والرئتين والأعضاء الحيوية الأخرى في تجويف الصدر من الإصابات الخارجية.

الدعم الهيكلي: تشكل جزءا من القفص الصدري، وتوفر الصلابة اللازمة لحماية الأعضاء الداخلية.

المساعدة في التنفس: تدعم حركة الضلوع والغضاريف مما يسهل تمدد وانقباض القفص الصدري أثناء الشهيق والزفير.

نقطة إتصال للعضلات: توفر نقطة ارتكاز للعديد من العضلات بما في ذلك عضلات التنفس والصدر

موقع طبي: تعتبر علامة مهمة في الإنعاش القلبي الرئوي، وتستخدم كنقطة دخول أثناء جراحات الصدر.

الأضلاع:

هي عظام مسطحة زوجية على شكل أقواس تكون القسم الخلفي والوحشي العظمى لجدار القفص الصدري وعددها (12) زوجاً موفقاً لعدد الفقرات الصدرية، تتمفصل من الخلف برؤوسها على جانبي أجسام الفقرات الصدرية الاثني عشر حيث رأس كل ضلع يتمفصل مع جسم فقرتين السفلى تحمل نفس رقم الضلع والفقرة العليا تسبق الضلع عدداً . كما أن درنة كل ضلع تقريباً تتمفصل مع السطح الأمامي للنتوء المستعرض للفقرة الموافقة للضلع عدداً بمفصلين أحدهما أنسي والأخر وحشي يرتبط بأربطة ليفية أما من الأمام فالنهاية الأمامية للضلع تتمفصل مع الحافة الجانبية لعظم القص بواسطة غضروفية تسمى الغضروفة الضلعية.

أنواع الأضلاع:

أن الأضلاع تختلف من حيث الاتصال للأضلاع بواسطة

الغضروفي الضلعية بالقص:

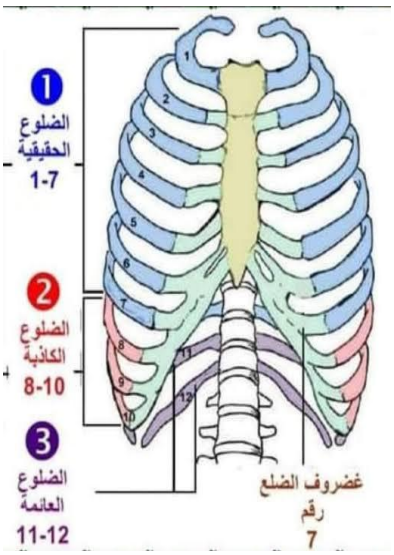

1- الأضلاع الحقيقية: وهي الأضلاع التي يكون لكل منها غضروفه خاصة به يرتبط بواسطتها بعظم القص مباشرة وهي الأضلاع السبعة العلوية الأولى من الضلع الأول الى الضلع السابع.

2- الأضلاع الكاذبة: وهي الأضلاع التي ترتبط غضاريفها كل واحدة بالغضروفه التي فوقها مباشرة ومكونة غضروفه تتصل بغضروفه الضلع السابع أي أن

اتصالها بعظم القص يكون أتصالاً غير مباشر وهي الأضلاع الثامن والتاسع والعاشر.

3- الأضلاع السائبة: وهي الأضلاع التي لا تتصل نهاياتها الأمامية بعظم القص ولا بغضروفه ضلع أخر وهي الضلع الحادي عشر والثاني عشر.

-الفقرات الصدرية واتصالها بالأضلاع:

الفقرات الصدرية (vertebrae thoracic) هي جزء من العمود الفقري، وتقع في منتصف الظهر وهي التي تتصل بالأضلاع لتكوين القفص الصدري، وعددها 12فقرة، ويرمز لها بT1 حتى T12 وتقع بين الفقرات العنقية والفقرات القطنية

تركيب الفقرة الصدرية:

تشبه الفقرات الصدرية باقي فقرات العمود الفقري، لكنها تتميز بوجود سطوح مفصلية خاصة تسمح باتصالها بالأضلاع وتتكون من:

1جسم الفقرة (body vertebral): وهو الجزء الأمامي الكبير الذي يحمل الوزن.

2القوس الفقري (arch vertebral): يكون مع الجسم قناة يمر فيها النخاع الشوكي.

3النتوءات الشوكية والجانبية: تمتد لتثبيت العضلات والأربطة.

4السطوح المفصلية الضلعية (facets costal): وهي مناطق مخصصة لإتصال الأضلاع.

إتصال الفقرات الصدرية بالأضلاع:

1.الإتصال بجسم الفقرة: رأس الضلع يتصل بسطحين منفصلين على جسم فقرتين متتاليتين (الضلع السادس يتصل بالفقرتين T5وT6)

2.الإتصال بالناتئ المستعرض: عنق الضلع يتصل بسطح مفصلي على الناتئ المستعرض للفقرة المماثلة له في الرقم (الضلع 6مع الناتئ المستعرض لT6)

-الغضاريف الضلعية ووظيفتها:

الغضاريف الضلعية (cartilages costal) هي غضاريف مرنة شفافة تربط الأضلاع الأمامية بعظمة القص، تعد جزءا مهما من القفص الصدري الذي تمنحه المرونة اللازمة أثناء التنفس.

موقعها وتركيبها:

توجد في الجزء الأمامي من الأضلاع، وتتكون من نسيج غضروفي زجاجي قوي ولكنه مرن تختلف أطوالها واتجاهاتها حسب رقم الضلع وهي:

. أضلاع حقيقية (1-7): تتصل غضاريفها مباشرة بالقص.

. أضلاع كاذبة (8-10): تتصل غضاريفها ببعضها ثم بالغضروف السابع.

. أضلاع عائمة (11-12): لا تمتلك غضاريف أمامية متصلة بالقص.

وظائف الغضاريف لضلعية:

1.ربط الأضلاع بعظمة القص لتكوين الجدار الأمامي للصدر.

2.منح القفص الصدري المرونة أثناء التنفس

3.إمتصاص الصدمات وحماية الأعضاء الداخلية من الإصابات المباشرة.

4.تسهيل حركة الأضلاع عند الشهيق والزفير دون أن تنكسر.

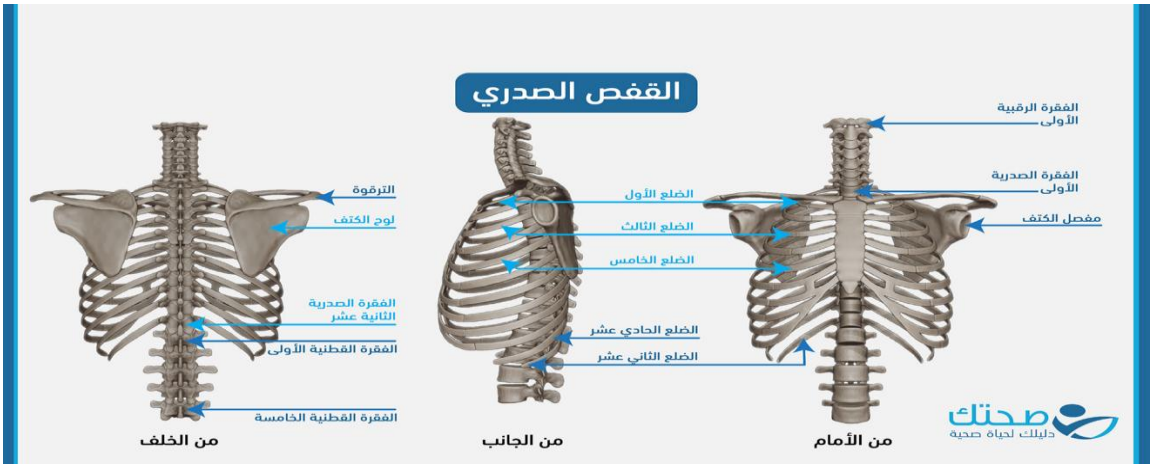

العضلات المرافقة للقفص الصدري:

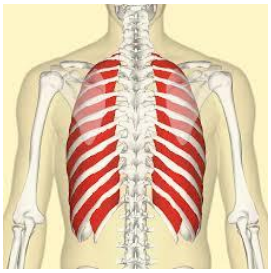

1.العضلات الوربية: وهي أهم العضلات المرافقة للأضلاع، وتقع بين كل ضلعين متتاليين، عددها كبير لأنها تمتد بي الأضلاع الإثني عشر على جانبي الصدر، وهي ثلاث **أنواع:** وربية خارجية، وداخلية، والوربية الأعمق وكل منها لديه إتجاه.



2.العضلة الحاجبية: هي العضلة الرئيسية في عملية التنفس، بحيث تفصل تجويف الصدر عن تجويف البطن، فعند انقباضها تحدث عملية الشهيق، وعند ارتخائها تحدث عملية الزفير.

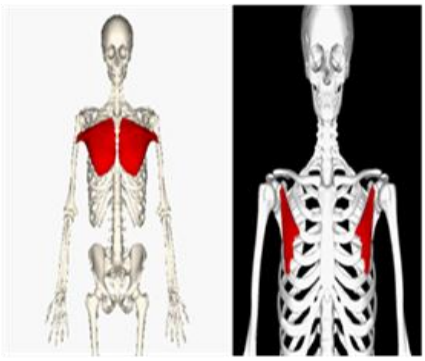

3.العضلات الصدرية: وهي نوعان كبرى التي تغطي الجزء الامامي من الصدر، تساعد في رفع القفص الصدري أثناء التنفس القوي، وصغرى التي تقع تحت الكبرى وتتصل بالأضلاع الثلاثة إلى الخامسة، تساعد في توسيع الصدر.

4.عضلات إضافية مساعدة في التنفس:

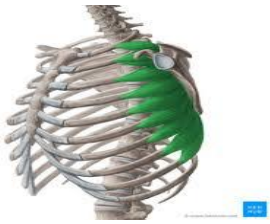

عضلة منشارية أمامية: تمتد من الأضلاع إلى لوح الكتف، تساعد في تحريك الكتف وتثبيت الأضلاع.

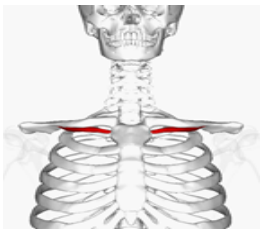

عضلة تحت الترقوة: صغيرة تقع تحت عظمة الترقوة، تساعد في تثبيت الترقوة وتدعيم القفص الصدري.

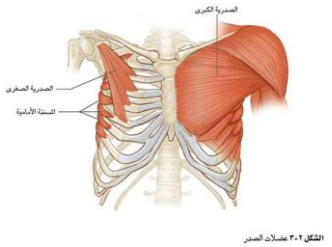

العضلة المسننة الخلفية العلوية والسفلية: تساعد في رفع وخفض الأضلاع أثناء التنفس.

-الوظائف الحيوية للقفص الصدري:

1-الوظيفة الوقائية والتنفسية:

. حماية القلب والرئتين فهو حاجز يحيط من جميع الجهات

. حماية الأوعية الدموية الكبرى مثل الشريان الأورطي والأوردة الكبرى التي تمر داخل الصدر.

. حماية الأعضاء العلوية من البطن، الكبد والطحال والمعدة التي تمتد جزئيا إلى داخل الصدر.

. امتصاص الصدمات ومنع انهيار التجويف الصدري.

. تسهيل عملية الشهيق والزفير.

. الحفاظ على مرونة التنفس.

. المساهمة في التنفس القوي أو العميق، فهو يعمل كمضخة هوائية طبيعية، يتحرك مع العضلات ليحدث تغيرات في حجم وضغط الصدر.

2-الوظيفة الميكانيكيّة والداعمة:

. المشاركة في حركة التنفس.

. تسهيل حركة الكتف والذراعين.

. نقل القوى العضلية.

. دعم الجزء العلوي من الجسم، فهو جزء من الهيكل العظمي المحوري الذي يساند الرأس والعمود الفقري والكتفين.

. الحفاظ على شكل الجسم، فيمنح الصدر صلابة وثباتا ويحافظ على الوضع القائم للجسم

. تثبيت الأعضاء الداخلية.

. توفير نقاط ارتباط للعضلات.

محاضرة 08: تشريح الجهاز العصبي

تمهيد:

يعد الجهاز العصبي أحد أهم أجهزة الجسم، فهو بمثابة مركز التحكم الذي ينظم ويتحكم في جميع وظائف الجسم تقريبا بدءا من الحركة والتفكير وصولا إلى المشاعر والوظائف الحيوية كما أن له أهمية حيث يساعد على تكيف مع البيئة الخارجية وكذلك يمكن من خلاله التعلم وتعديل السلوك ويعمل على تكوين هويتنا الفردية بحيث يشكل أساسا لذكائنا ومشاعرنا ويحدد طريقة تفكيرنا.

1- تعريف الجهاز العصبي:

الجهاز العصبي هو عبارة عن الجهاز الذي يسيطر على أجهزة الجسم المختلفة لضبط وتكييف وتنظيم العمليات الحيوية المختلفة الضرورية للحياة بانتظام وبتآلف تام، فيقوم كل عضو بما خصص له في الوقت المناسب، وتشمل هذه العمليات الإرادية التي نقوم بها بمحض إرادتنا، وكذلك المعطيات غير الإرادية التي لاقدرة ولا سيطرة لنا على تسييرها.

2- أقسام الجهاز العصبي:

ينقسم الجهاز العصبي إل أربعة أقسام مهمة كل قسم يتكون من أجزاء لها آلية عمل خاصة بها وهي كالآتي:

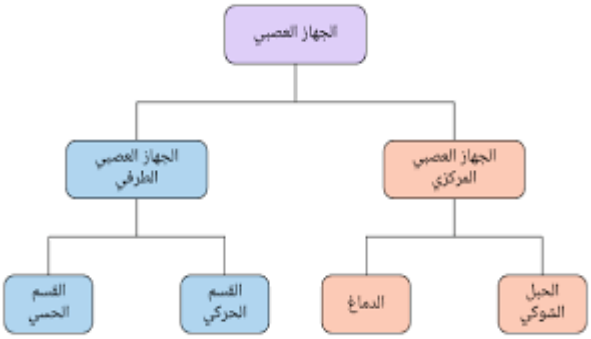

2-1- الجهاز العصبي المركزي: central nervous system

يرمز له بالرمز (cns) يتكون هذا الجهاز من:

المخ (الدماغ)، المخيخ،

الجذع المخ، الحبل الشوكي

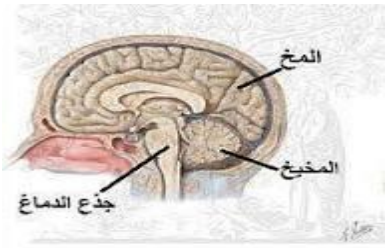

مهام هذا الجهاز:

- مسؤول عن تلقي المعلومات من أجزاء الجسم لتحديد الاستجابة لها وتنسيق حركتها وعملها.
- السيطرة على الكلام
- رفد الأفكار
- تنشيط الذاكرة
- تحسين المزاج

2-2- الجهاز العصبي الطرفي
Peripheral nervons system

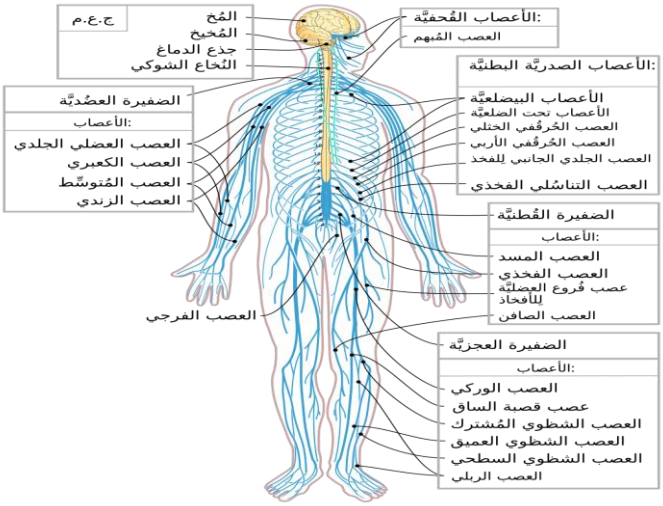

يرمز له بالرمز(pns) يتكون هذا الجهاز من أعصاب مخية (دماغية) عددها 12 زوج، أعصاب شوكية عددها 31 زوج، مهام هذا الجهاز:

- نقل الإشارات والرسائل بين الجهاز العصبي المركزي وأعضاء الجسم المختلفة.
- ينقل المعلومات عن الألم
- ينقل معلومات عن حاسة اللمس
- ينقل معلومات عن الاحتكاك والحرارة

3-2- الجهاز العصبي الذاتي: autonomic nervous system

ويرمز له بالرمز (ans) يتكون هذا الجهاز من الجهاز السمبثاوي (الودي)، والجهاز الباراسمبثاوي (لاودي) مهام هذا الجهاز:



- تحسين قدرة الجسم على التواصل فيما بينه
- التفاعل مع التغيرات الداخلية والخارجية بالنسبة للجسم
- التحكيم بشكل لا إرادي بالغدد الصماء
- القدرة على تنسيق عدة أوامر تتناسب مع البيئة المحيطية
- التحكم بالعمليات الآتية (الهضم، معدل ضربات القلب، التبول، ضغط الدم، درجة الحرارة، عمليات الأيض، التوازن الكهربائي، إنتاج سوائل الجسم مثل اللعاب والعرق، استجابات متعلقة بالعواطف)

4-2- الجهاز الحسي الجسمي somatosensory

ويرمز له بالرمز (ss) ويتكون هذا الجهاز من أعصاب حسية، أعصاب حركية مهام هذا الجهاز:

- يتحكم في الإحساس البدني (الشعوري)
- معالجة المعلومات الحسية الواردة عن طريق حاسة البصر.

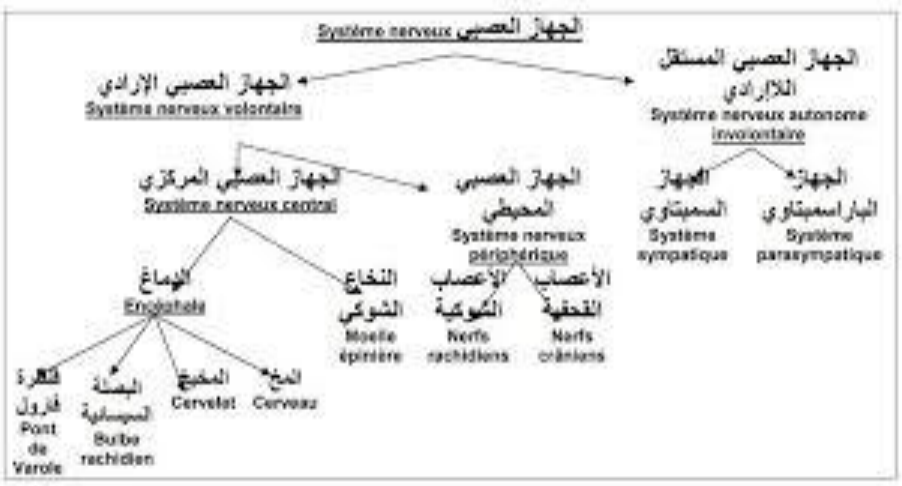

3- أجزاء العصبون

3-1-جسم الخلية:

هو مركز تغذية للعصبون كما أن معظم أجسام العصبونات تستقبل أيضًا المنبهات من العصبونات الأخرى يحتوي على:

- **نواة كروية كبيرة الحجم**، نُوَيّة واضحة، هيولى محيطية، شبكة هيولية خشنة متطورة جدًا، العديد من الجسيمات التي تقوم بتصنيع البروتينات (البنائية الناقلة الإفرازية).
- **جهاز غولجي** (يتوضع فقط في جسم الخلية).
- **جسيمات نيسل:**

إن ما يميز الخلية العصبية وجود جسيمات نيسل، وهي عبارة عن شبكة هيولية خشنة مرتبة على شكل صفائح بشكل غير منتظم، وظيفتها تصنيع البروتينات، تختلف كمية وغزارة جسيمات نيسل حسب نوع العصبون وحالته الوظيفية، وتكثر بشكل خاص في العصبونات الكبيرة كالعصبونات المحركة.

التغصنات (التفرعات الشجيرية):

- امتدادات تتلقى التنبيه العصبي الوارد من خلايا عصبية أخرى وتنقله باتجاه جسم الخلية.
- عادةً ما تكون قصيرة وتتفرع إلى فروع تشبه فروع الشجرة.
- تخرج من جسم الخلية بعدد كبير ثم يتناقص قطرها كلما تفرعت إلى فروع أصغر.
- تخرج منها أشواك بزاوية حادة ، وهي امتدادات جانبية بيضوية (غير حادة) يبلغ ارتفاعها 1–3 ميكرون، حيث تشكل المشابك، تسمى أشواك تشابكية.
- كما أن التغصنات تحتوي جسيمات نيسل لكنها تخلو من جهاز غولجي.

المحور:

- المحور هو استطالة وحيدة ومفردة ذات قطر ثابت على امتدادها.
- مختلفة الطول والقطر تبعا لنوع العصبون

عادة ما تكون المحور ذات استطالة طويلة جدا، حيث أنه قد يصل طول محاوير العصبونات المحركة في الحبل الشوكي المعصبة لعضلات القدم إلى 100سم.

- يسهم بنقل المعلومات الصادرة من جسم الخلية عصبية أخرى أو الخلايا المستهدفة.

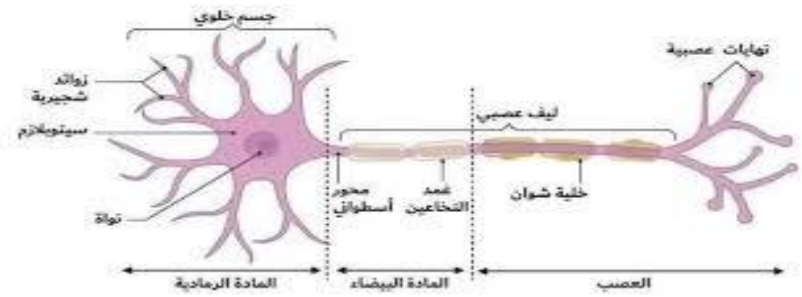

تعريف المشبك العصبي:

المشبك العصبي الكيمائي أو التشابك العصبي الكيمائي synapse هو عبارة عن اتصال حيوي بيولوجي يمكن خلاله تبادل إشارات الخلايا العصبية مع بعضها البعض أو مع الخلايا غير عصبية مثل خلايا العضلات أو الغدد أو بتعبير آخر المشبك العصبي هو فجوة (فراغ) التي تمثل منطقة الاتصال بين خليتين عصبيتين، أو بتحديد بين شجيرات خلية عصبية مع نهاية المحور لخلية عصبية أخرى حيث يسمح بتوصيل إشارة كهربائية أو كيميائية للخلية العصبية المستقبلة، حيث يعبر المشبك مساحة للتواصل بين الخلايا العصبية أي أن كل العمليات العقلية من تركيز وتذكر والشعور والسلوك والأدراك الحسي بالمحيط وغيرها كلها تجري في المشبك العصبي.

أنواع المشبك العصبي:

يمكن تصنيف أنواع مختلفة من المشابك بطريقة مختلفة وفقا لكيفية نقل المعلومات من ناحية أخرى من المهم ملاحظة أنه من الرغم من أن وظيفة المشبك هي توفير سياق يمكن فيه للعصبون أن يثبط أو يمنع مظهر الدفع الكهربائي في الخلية العصبية أخرى. هناك نوعان رئيسان من نقاط الاشتباك العصبي:

المشبك الكهربائي:

في هذه الحالة يوجد تيار كهربائي يذهب من عصبون لآخر وهو موجود في بعض الأجزاء المشبكية فقط وتكون سيالته مباشرة.

المشبك الكيميائي:



في معظم جسم الإنسان الجهاز العصبي البشري نجد هذا النوع الوحيد من المشابك الموجودة فهو يولد التيار الذي يصل إلى نهاية العصبون الأقرب للخلية العصبية التي تريد التأثر فيها وإفراز مواد كيميائية تسمى النواقل العصبية التي تنتقل عبر الفضاء المشبكي، البعض منها يتم التقاطها بواسطة هياكل تسمى المستقبلات المشبكية وفي بعض الحلات يتم حضرها مؤقتا.



وظائف الجهاز العصبي:

من أهم الوظائف الأساسية للجهاز العصبي:

- تحكم في جميع أنشطة الجسم ووظائف عن طريق إنتاج إشارات عصبية يقوم بتحليلها وارسالها إلى العضو المختص بالجسم.
- يحافظ على مركز الحواس في الجسم (البصر، السمع، التذوق، الشم، الإحساس)
- يتحكم بالتفكير والكلام
- يحافظ على ضغط الدم بالجسم
- يحافظ على نسبة الأوكسجين وثاني أكسيد الكربون بالدم.

أمراض الجهاز العصبي:

مرض الاكتئاب Depression

الاكتئاب ليس أمرا سهل التخلص منه وهو مرض يصيب النفس والجسم ويؤثر على طريقة التفكير

الصرع Epilepsy

الصرع هو خلل في نقل الاشرات الكهربائية داخل الدماغ.

مرض الزهايمر Alzheimers Disease

الزهايمر هو السبب الأكثر شيوعا للخوف حيث يؤدي المهارات العقلية والاجتماعية مما يؤدي إلى إعاقة الأداء اليومي في الحياة العادية مرض الزهايمر هو ضمور في خلايا المخ السليمة مما يؤدي إلى تراجع مستمر في الذاكرة وفي القدرات العقلية والذهنية.

مرض باركنسون Parkinsons Disease

مرض باركنسون هو مرض يظهر بصورة تدريجية ويبدأ غالبا برجفة تكاد تكون غير محسوسة وغير مرئية في إحدى اليدين.

السكتة الدماغية Stroke

السكتة الدماغية تحدث عندما يتوقف أو يتعرقل تدفيق الدم إلى أحد أجزاء الدماغ مما يحرم أنسجة الدماغ من الأوكسجين الضروري جدا ومواد التغذية الحيوية الأخرى.

القلق Anxiety

من الطبيعي أن يشعر الإنسان بالقلق أو بالفزع من حين إلى آخر أما إذا كان الإحساس بالقلق يتكرر في أحيان متقاربة دون أي سبب حقيقي إلى درجة أنه يعيق مجرى حياة اليومي الطبيعي فالمرجح أن هذا الإنسان يعاني من اضطراب القلق.

الدوخة Dizziness

الدوخة مصطلح يستخدم لوصف العديد من الأحاسيس مثل الشعور بالأغماء أو الضغط أو عدم القدرة على التوازن حيث أن الشخص يشعر بأنه هو أو المحيط الذي حوله يدور او يتحرك.

تأثير النشاط الرياضي على الجهاز العصبي:

على وظائف الدماغ:

- تحسين الإدراك: يزيد النشاط الرياضي من تدفق الدم إلى الدماغ مما يحسن وظائف الإدراك مثل الذاكرة والتركيز والتعلم.
- تعزيز الذاكرة: تحفز الرياضة نمو الخلايا عصبية جديدة في منطقة الحصين مما يحسن الذاكرة المكانية والذاكرة طويلة المدى.
- تحسين الحالة المزاجية: تحفز الرياضة إفراز الناقلات العصبية مثل الدوبامين والسيروتونين مما يحسن الحالة المزاجية ويقلل من التوتر والقلق.
- تقليل خطر الإصابة بالأمراض العصبية: تساعد الرياضة على تقليل خطر الإصابة بأمراض مثل الزهايمر والباركنسون.

على الجهاز العصبي المركزي:

- تحسين التوازن والتنسيق: تحسن الرياضة التواصل بين العضلات والدماغ مما يحسن التوازن والتنسيق.

- - زيادة قدرة التحمل: تساعد الرياضة على زيادة قدرة الجسم على التحمل ومقاومة الإجهاد.
- تحسين وظائف الجهاز الحسي: تحسن الرياضة وظائف الأعضاء الحسية مثل السمع والبصر.

على الجهاز العصبي الطرفي:

- تقوية الأعصاب: تساعد الرياضة على تقوية الأعصاب وتخفيف آلم الأعصاب.
- تحسين وظائف الأعضاء الداخلية: تساعد الرياضة على تحسين وظائف الأعضاء الداخلية مثل القلب والرئتين.

محاضرة 09: تشريح الجهاز القلبي الوعائي (الدوراني)

تمهيد:

يتركب الجسم من مجموعة من الأجهزة التي تؤمن متطلباته الحياتية كالأكسجين والمغذيات، ومن بين هذه الأجهزة نجد الجهاز التنفسي الذي يتمثل دوره في إدخال الأكسجين من الوسط البيئي إلى داخل الجسم وطرح ثاني أكسيد الكربون خارج الجسم، وأيضا الجهاز الهضمي المسؤول عن تبسيط الأغذية إلى صورة قابلة للاستعمال وتصنيع الطاقة في الخلايا، والجهاز البولي الذي يطرح فضلات الجسم الضارة إلى الخارج، إضافة إلى ذلك نجد الجهاز الدوراني أو الجهاز الوعائي القلبي ويعتبر من أهم أجهزة الجسم، وذلك لدوره الأساسي المتمثل في نقل المغذيات والأكسجين إلى كافة خلايا الجسم، وتخليصها من ثاني أكسيد الكربون والفضلات، في إطار هذا المضمون يتضح مدى الحاجة إلى فهم وظائف هذا الجهاز للرياضيين ويعتبر القلب العضو الرئيسي لهذا الجهاز حيث يقوم بدور المضخة التي تدفع الدم إلى جميع أجزاء الجسم من خلال الأوعية الدموية والقلب من الأعضاء الجسم التي ترتبط ارتباطا وثيقا بالممارسة الرياضية والتدريب، وقد يكون هذا الارتباط القوي أحد أسباب ظهور وشيوع مصطلح القلب الرياضي خلال القرن الحال.

القلب:

القلب هو مصدر الطاقة المسببة لحركة الدم في الأوعية الدموية، وهو يقوم بعمله كمضخة يأتي إليه الدم من جميع أجزاء الجسم لكي يقوم دفعه خلال الأوعية الدموية مرة أخرى، والقلب يعتبر أهم أعضاء الجهاز الدوري حيث تقوم الأوعية الدموية بتوزيع الدم المندفع من القلب إلى جميع أجزاء الجسم، ويساعد القلب على القيام بوظائفه طبيعية طبيعة تركيبه وخصائص نسيجه العضلي، والقلب يقوم بضخ الدم من قبل الولادة ويستمر في عمله حتى

مفهوم القلب:

يعتبر القلب عضوا عضليا مجوفا، ينقسم طوليا بحاجز يعزل النصف الأيمن عن الأيسر وكل نصف ينقسم إلى أذين وبطين يفصلهما حاجز ليفي، وينقل الدم في اتجاه واحد من الأذين إلى البطينين ومنهما إلى الأورطة والشرايين الرئوية بفضل صمامات توجد عند الفتحات الداخلية والخارجية من البطينين، ويرتبط غلق أو فتح الصمامات بمقدار الضغط الواقع على كلا الجانبين.

يختلف سمك جدار القلب تبعا لاختلاف شدة العمل الذي يقوم به كل جزء من أجزاء القلب فيبلغ سمك جدار البطين الأيسر حوالي 10-15 مم)، بينما يقل عن ذلك سمك جدار البطين الأيمن (0-7مم)، ويبلغ سمك جدار الأذين حوالي (2-3 مم).

ويتحدد حجم القلب بحجم تجويفه وكذلك سمك جدرانه بمقاييس الجسم والعمر والنشاط الحركي للإنسان، إلا أن الزيادة المفرطة في حجم القلب يمكن أن تضر المكونات الانقباضية لعضلة القلب، ويبلغ وزن القلب حوالي 250-300غ وقل عن ذلك للسيدات 10-15%، ويبلغ طول القلب في المتوسط 14 سم، ويبلغ حجم تجاويف البطن حوالي 250-

300 ملليتر ويقل بعض الشيء بالنسبة للسيدات، ونظرا لارتباط حجم القلب بطول ووزن الجسم يفضل مراعاة ذلك عند حساب حجم القلب نسبة إلى تلك السياقات.

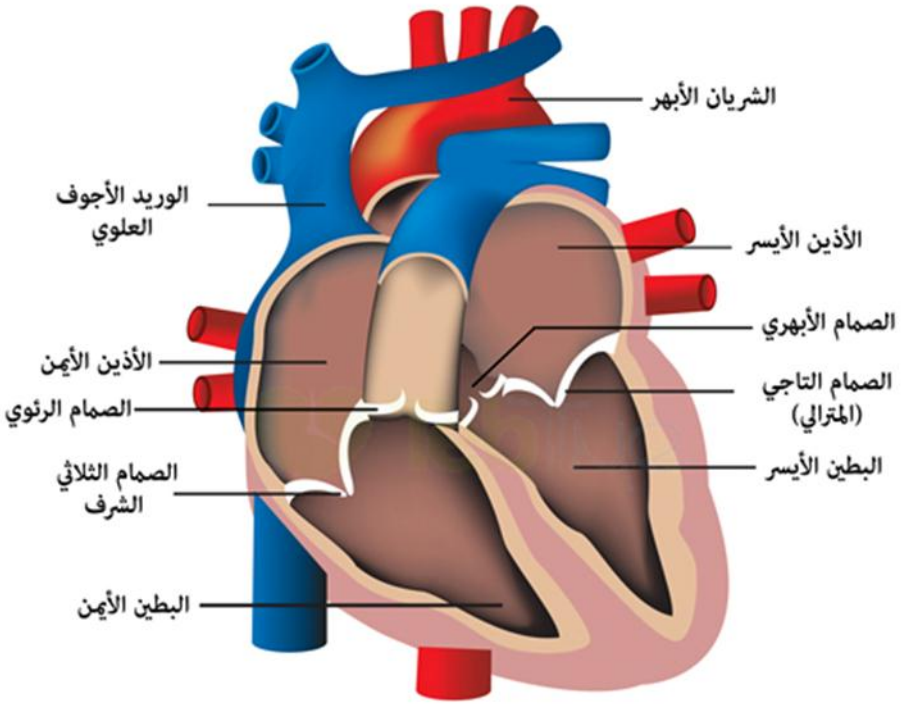

2- تركيب عضلة القب:

يتركب جدار القلب من ثلاث طبقات تقوم الطبقة الخارجية بدور الغلاف الخارجي لعضلة القلب ثم الطبقة العضلية الثانية وهي المسؤولة عن انقباض عضلة القلب ودفع الدم ثم الطبقة الداخلية وهي الطبقة المبطنة لداخل القلب، والصمامات تمد عضلة القلب بالدم من خلال كل من الشرايين التاجية اليمنى واليسرى، وهذه الشرايين تتفرع من شريان الأورطة تحيط بالقلب وتجرى الأوردة التاجية إلى جانب الشرايين التاجية ويصب كل الدم التاجي في وريد كبير يسمى coronary sinus الذي يصب الدم في الأذين الأيمن

وتختلف عضلة القلب عن العضلات الهيكلية الأخرى من حيث أنها تنقبض ذاتيا من داخلها، حيث إن العقدة السينية الأوذينية هي التي تسيطر على إيقاع ضربات القلب، كما أن جميع ألياف العضلة القلب من نوع واحد من الألياف وهو الألياف البطيئة وهي ذات سعة عالية للعمل الهوائي، وتحتوي على عدد كبير من الميتوكوندريا وزيادة في كثافة الشعيرات الدموية وتشبه عضلة القلب العضلة الهيكلية في أنها عضلة مخططة تحتوي على الأكتين والمايوسين وتحتاج إلى الكالسيوم لنشيط الفتائل.

-تقسيم عضلة القلب

ويتكون القلب من نصفين، النصف الأيمن يحمل الدم الغير نقي والنصف الأيسر يحمل الدم المؤكسج (النقي) ويتألف كل نصف من تجويفين علوي وسفلي، فالعلوي يسمى الأذين والسفلي بالبطين .

الأذين الأيمن: يصل الدم الغير مؤكسج الوارد من أنحاء الجسم بواسطة

1- الوريد الأجوف الأعلى: من الرأس والرقبة والذراعين.
2- الوريد الأجوف الأسفل: من البطن والفخذين والقدمين.
3- الوريد الإكليلي: من جدار القلب.

بين الأذين الأيمن والبطين الأيمن صمام يدعى الصمام الثلاثي الشرف الذي يسمح بنقل الدم من الأذين الأيمن إلى البطين الأيمن فقط.

البطين الأيمن: وظيفته دفع الدم القادم من الأذين الأيمن إلى الشريان الرئوي بواسطة صمام هلالي ذي ثلاث شرفات يدعى (الصمام الرئوي)

الأذين الأيسر: يصله الدم الذي تمت تنقيته (أكسجنته) في الرئتين عن طريق الأوردة الرئوية الأربعة وهو ينقل الدم المؤكسج إلى البطين الأيسر من خلال الصمام التاجي الذي يتكون من شرفتين ويسمح بمرور الدم النقي من الأذين الأيسر إلى البطين الأيسر.

البطين الأيسر: أقوى تجاويف القلب وجداره العضلي سميك يصله الدم من الأذين الأيسر عن طريق الصمام التاجي وانقباضه يدفع الدم إلى الشريان الأبهر خلال صمام هلالي ذي ثلاث شرفات هلالية يدعى بالصمام الأبهري أن جميع الصمامات القلبية عبارة عن تراكيب خاصة لا تحتوي أنسجة عضلية تسمح بمرور الدم في اتجاه واحد فقط ولا تسمح بالمرور بالاتجاه المعاكس.

ويعد القلب اهم عضلة في جسم الإنسان، وهو الضمان لدوران الدم الضروري لحياة الجسم.

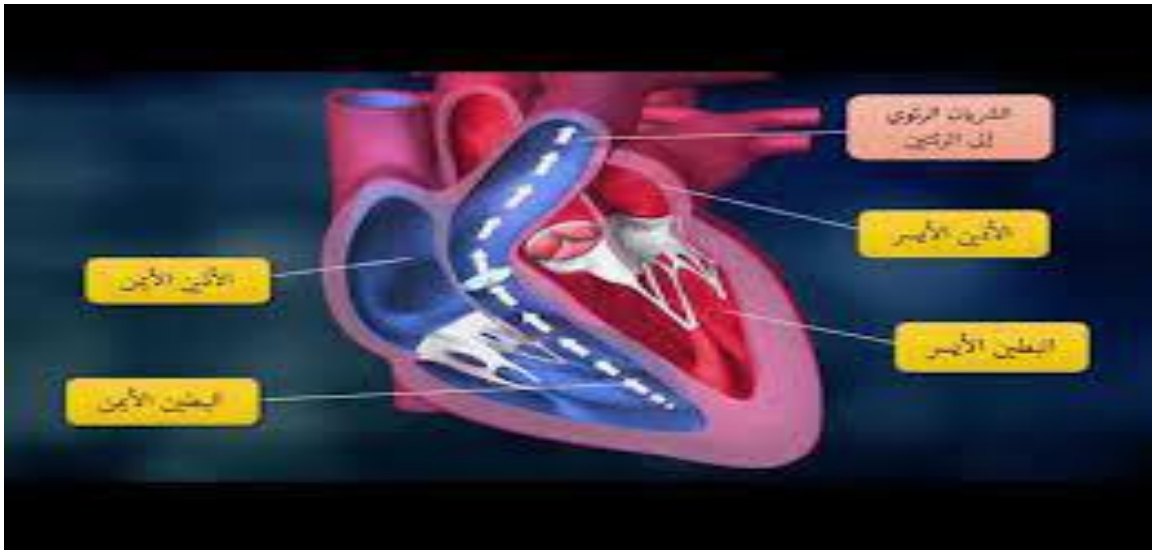

تقسيم عضلة القلب إلى أربعة تجاويف

صمامات القلب:

يوجد بالقلب أربعة صمامات

1- **صمام الميترال:** ويفصل بين الأذين الأيسر والبطين الأيسر.
2- **صمام الثلاث شرفات:** ويفصل بين الأذين الأيمن والبطين الأيمن
3- **الصمام الرئوي:** ويفصل بين البطين الأيمن والشريان الرئوي
4- **الصمام الأورطى:** ويفصل بين البطين الأسير والشريان الأورطى

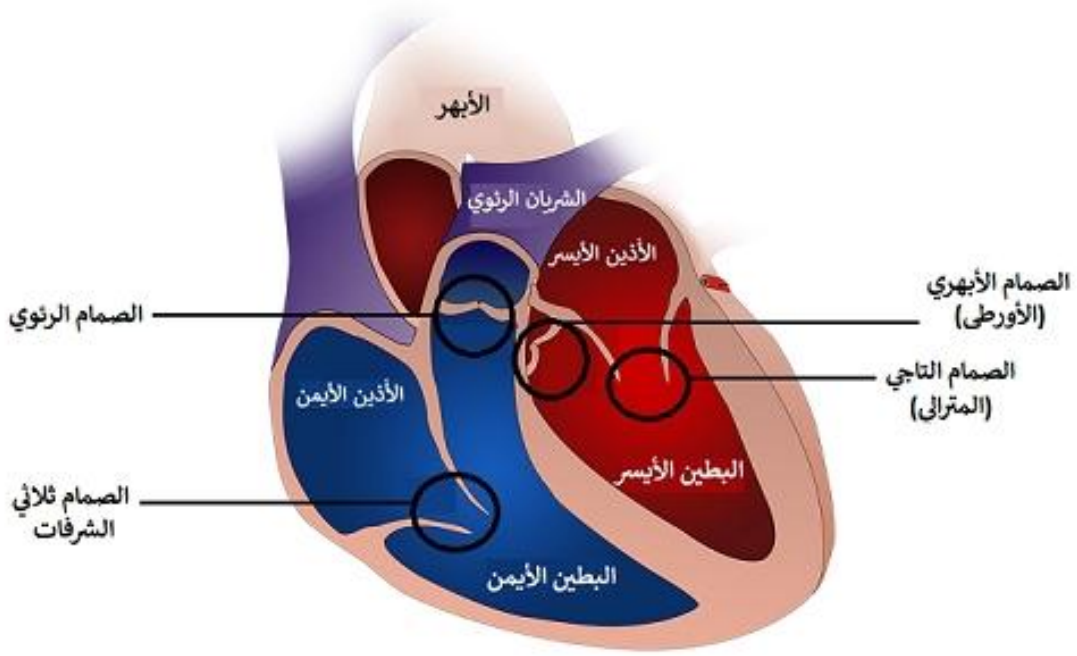

صمامات القلب

الأوعية الدموية:

تعبر الأوعية الدموية هي الجزء المكمل للجهاز الدوري حيث يتكون من القلب والأوعية الدموية وكلا الاثنان يعملان على تسهيل حركة سيران الدم بالجسم وهي ما يطلق عليها الدورة الدموية، إلا أن الجهاز الدوري يعمل متعاونا لقوم بوظيفته ككل فالقب يقوم بضخ الدم والأوعية الدموية تستقبل هذا الدم لتقوم بتوزيعه على جميع أنسجة الجسم ثم تعود به مرة أخرى إلى القلب استكمالا للدورة الدموية، وتختلف الأوعية الدموية من حيث تركيبها ووظيفة كل منها.

مفهوم الأوعية الدموية:

هي شبكة من الأنابيب التي تنقل الدم في جميع أنحاء الجسم. تتكون الأوعية الدموية من ثلاثة أنواع رئيسية: الشرايين، الأوردة، والشعيرات الدموية.

الشرايين: تحمل الشرايين الدم الغني بالأكسجين من القلب إلى الأنسجة والأعضاء في الجسم.

- تتميز الشرايين بجدرانها السميكة التي تساعد في تحمل ضغط الدم العالي الذي يخرج من القلب.

الأوردة: تقوم الأوردة بنقل الدم المنضبط بالأكسجين من الأنسجة والأعضاء إلى القلب.

- تتميز الأوردة بجدرانها الرقيقة مقارنة بالشرايين، وتحتوي على صمامات تساعد في منع انسداد الدم وتيسير تدفقه نحو القلب.

الشعيرات الدموية (الأوعية الصغيرة): تربط الشرايين بالأوردة وتمثل نقطة الاستبدال الرئيسية للمواد الغذائية والأكسجين والفعاليات الحيوية بين الخلايا والأوعية الدموية.

- يتم تبادل المواد الغذائية والنفايات والغازات الضرورية للحياة عبر جدران الشعيرات الدموية.



بنية الأوعية الدموية

-الدم:

يعتبر الدم مكونا أساسيا في تشكيل بيئة الجسم الداخلية إلى جانب السائل ما بين الأنسجة والليف، وهو المسؤول عن توفير البيئة الداخلية الملائمة للحياة أنسجة الجسم بفضل عمليات التبادل التي تتم بينه وبين السائل ما بين الأنسجة حتى تبقى الخلايا في وسط كيميائي ثابت نسبيا، ويقوم الدم بكثير من الوظائف الحيوية الهامة ويساعده على قيامه بهذه الوظائف طبيعة تكوينه وخصائصه المميزة، كما تساعد عملية انتقاله من مكان إلى آخر في الجسم على القيام بدور التوصيل والنقل بين خلايا الجسم المختلفة وبعضها بالرغم من بعد المسافات بينها، ويقوم كل مكون من مكونات الدم بوظيفة معينة تكتمل جميعها في الوظائف العامة للدم.

مفهوم الدم:

الدم هو سائل حيوي يتدفق داخل الأوعية الدموية ويحمل مجموعة متنوعة من الخلايا والمواد الضرورية لصحة الجسم.

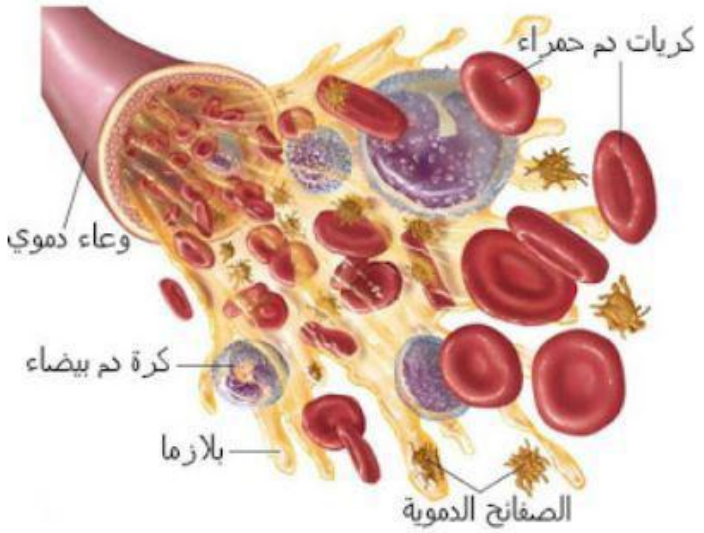

الدم

مكونات الدم:

يتكون الدم من مكونات رئيسية تشمل:

1- الخلايا الدموية:

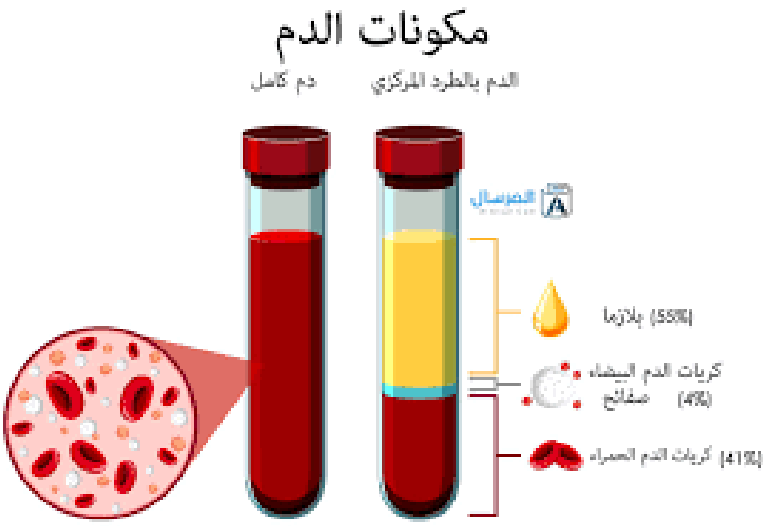

مكونات الدم

الكريات الحمراء (النقية):

1- مفهوم خلايا الدم الحمراء:

تتكون خلايا الدم الحمراء في نخاع العظام الأحمر الموجود في أطراف العظام وفي عظام القفص الصدري، كما أنها في الجنين تتكون في الطحال والكبد، وتؤدي خلايا الدم الحمراء وظيفتها لمدة زمنية محددة وهي حوالي 120 يوما بعد ذلك يلتقط الطحال الخلايا التي استهلكت ويكسرها، وينتج من ذلك تحليل مادة الهيموغلوبين، ومن نتائج هذا التحليل تتكون الصبغات الصفراوية التي ترد من الجسم عن طريق عصارة الصفراء.

فوائد خلايا الدم الحمراء:

- حمل الأوكسجين من الرئة وتوصيله إلى أنسجة الجسم.
- حمل ثاني أكسيد الكربون من الأنسجة وطرده من الجسم عن طريق الرئة
- تنظيم تفاعل الدم



كريات الدم الحمراء

الكريات البيضاء (اللويكوسايت):

2- مفهوم خلايا الدم البيضاء:

خلايا الدم البيضاء لها نواة وهي أكبر حجما من الخلايا الحمراء ولكنها أقل عددا، وقدر ما يحتويه المليمتر المكعب من الدم بحوالي ثمانية آلاف خلية، ويمكننا أن نميز بين خمسة أنواع من خلايا البيضاء تحت المجهر، وهذا التميز يعتمد على شكل النواة وأقسامها وعلى نوع الصبغة التي تلونها.

فوائد خلايا الدم البيضاء:

تظهر أهمية هذه الخلايا إذا تعرض الشخص لالتهاب معين نتيجة دخول ميكروبات في الجسم، إذ إن هذه الخلايا هي التي تقوم بمحاربة الميكروبات وكل نوع من تلك الخلايا له طريقته في محاربة الميكروبات، فهناك نوع له القدرة على تكوين مادة تخرج في البلازما الدم وتقضي على المكروب وهناك نوع يفرز مادة تتفاعل مع السموم الميكروبات وتوقف مفعولها، ونوع آخر يقوم بالتهاب الميكروبات الميتة، ونتيجة هذا يتكون صديد ويعرف هذا الصديد بانه كرات الدم البيضاء الميتة.

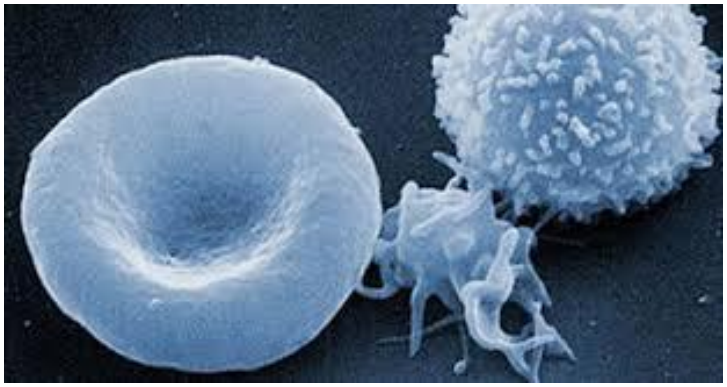

كريات الدم البيضاء

الصفائح الدموية (الثرومبوسيتات):

3- مفهوم الصفائح الدموية:

الصفائح الدموية عبارة عن أجسام صغيرة جدا لا يمكن رؤيتها بسهولة تحت الميكروسكوب العادي وليس لها نواة، ويبلغ عددها حوالي 300000-500000 صفيحة في كل مليمتر مكعب دم، ويبلغ عددها نسبة إلى الكريات الدم الحمراء 1-20.

فوائد الصفائح الدموية

الصفائح الدموية أهمية كبيرة في عملية تجلط الدم أثناء الجروح، وهي بذلك تساعد على إيقاف النزيف.

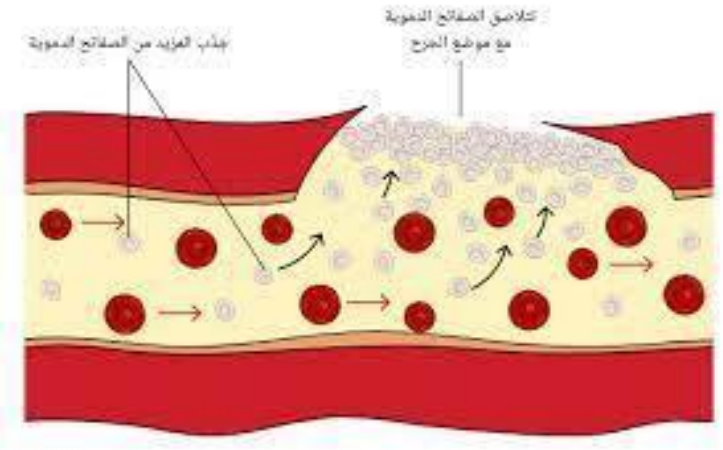

الصفائح الدموية

البلازما الدم:

البلازما هي عبارة عن سائل أصفر اللون باهت شفاف يبلغ حوالي 55% من حجم الدم وهو المكون السائل للدم وتشكل معظم حجمه وتحتوي على الماء والأملاح والبروتينات والهرمونات والفيتامينات والعناصر الغذائية الأخرى.

محاضرة 10: تشريح الجهاز التنفسي

تمهيد:

يعتمد وجودنا على أجهزة تزود أجسامنا بالطعام والماء والهواء، التي بدونها لا نستطيع الاستمرار في الحياة. وإذا ما حرمنا من الطعام لمدة أسابيع فأننا نبقى على قيد الحياة، وبدون ماء قد نبقى على قيد الحياة بضعة أيام، ولكن الحياة تتوقف خلال دقائق إذا ما حرمنا من الهواء.

أن ملايين الخلايا في أجسامنا تحتاج الى الطاقة للقيام بواجباتها، ولإطلاق هذه الطاقة من الجزيئات المعنية لا بد من توفر الأكسجين. وكما إن جزيئات الطاقة تحتوي على ذرات الكربون، وعند احتراق تلك الجزيئات بوجود الأكسجين تطلق طاقة ويتكون ثاني أكسيد الكربون، وعليه تحتاج خلايانا الى آلية لتزويدها بالأكسجين وتخليصها من ثاني أكسيد الكربون، ويتم ذلك من خلال الجهاز التنفسي.

I. مفهوم التنفس:

التنفس يعرف على أنه نقل الأكسجين من خارج الجسم إلى الخلايا في أنسجة الجسم ويعكس اتجاه نقل ثاني أكسيد الكربون من خلايا الأنسجة إلى الخارج.

التنفس هو عملية تحريك الغازات داخل وخارج الرئة.

التنفس عملية فسيولوجية تحصل بواسطتها الكائنات الحية على الطاقة اللازمة للأنشطة الحيوية الاخرى بالجسم.

II. مفهوم الجهاز التنفسي:

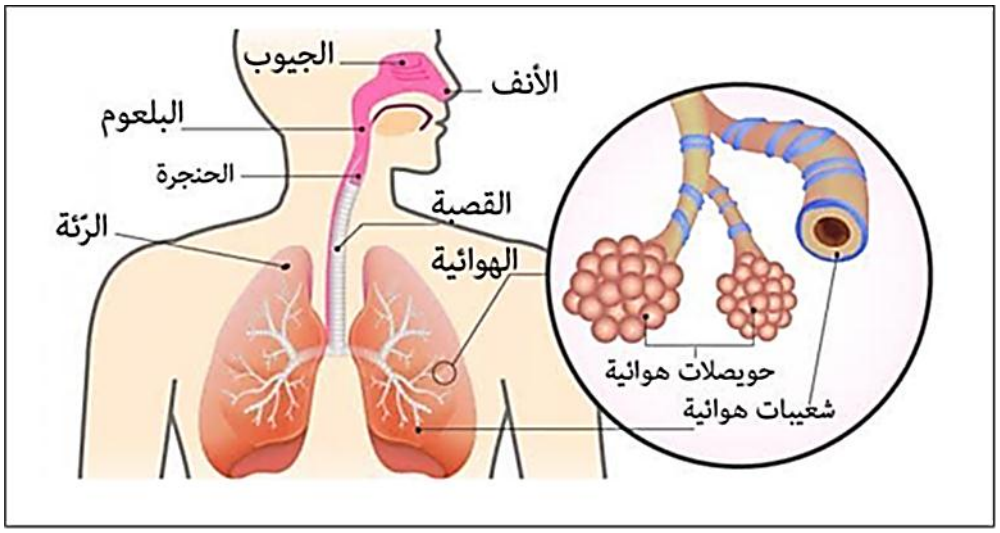

الشكل 1: الجهاز التنفسي

يعد الجهاز التنفسي احدى اهم الاجهزة في جسم الانسان كونه الجهاز المسؤول عن عملية التنفس وامداد الجسم بالأوكسجين والتخلص من ثاني اوكسيد الكاربون، والقيام بمهام ضرورية من اجل البقاء على حياة الانسان.

فالجهاز التنفسي هو شبكة من الانسجة والاعضاء التي تعمل وتساعد في عملية التنفس وتشمل الشعب الهوائية، الرئتين، الاوعية الدموية، كذلك يعمل هذا الجهاز يد بيد مع الدورة الدموية الجسمية لتسهيل توصيل الاوكسجين للخلايا العاملة وازالة فضلات التمثيل الغذائي كثاني اوكسيد الكاربون بالإضافة الى تنظيم درجة حموضة الدم.

الجهاز التنفسي هو جهاز اجسام الكائنات الحية فهو المسؤول عن تبادل الغازات في جميع اجزاء الجسم بتزويد الخلايا بالأكسجين الضروري لأداء انشطتها ويخلصها من ثاني أوكسيد الكاربون غير الضروري.

III. انواع التنفس:

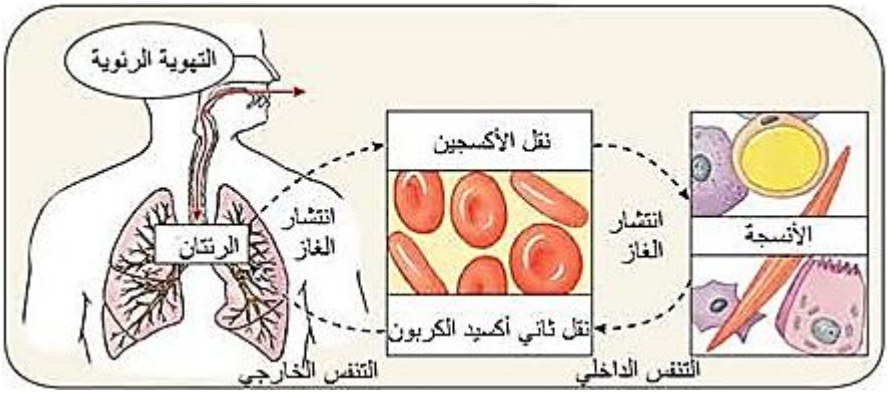

الشكل 2: أنواع التنفس

تشمل عملية التنفس ثلاث حالات هي:

1- التنفس الخارجي: وهو عملية تبادل الاوكسجين من الهواء الخارجي بثنائي اوكسيد الكاربون الموجود بالشعيرات الدموية في الرئتين.

2- التنفس الداخلي : وتحدث عملية التنفس هنا في جميع انسجة الجسم اذ تتضمن فعلين رئيسين هما :

تبادل الاوكسجين بثنائي اوكسيد الكاربون الموجود في خلايا الجسم اي عملية تبادل غازي بين الدم وخلايا الجسم، وعملية الاكسدة داخل الخلايا التي ينتج عنها انطلاق الطاقة وحدوثها.

3- نقل غازات التنفس (تنفس خلوي) : هي عملية نقل الاوكسجين (O_2) من الرئتين الى خلايا الجسم ونقل ثنائي أوكسيد الكاربون (CO_2) من الخلايا الى الرئتين

IV. مكونات الجهاز التنفسي:

يتشكل الجهاز التنفسي من الأنف والبلعوم والحنجرة والقصبة الهوائية والشعيبات والرئتين.

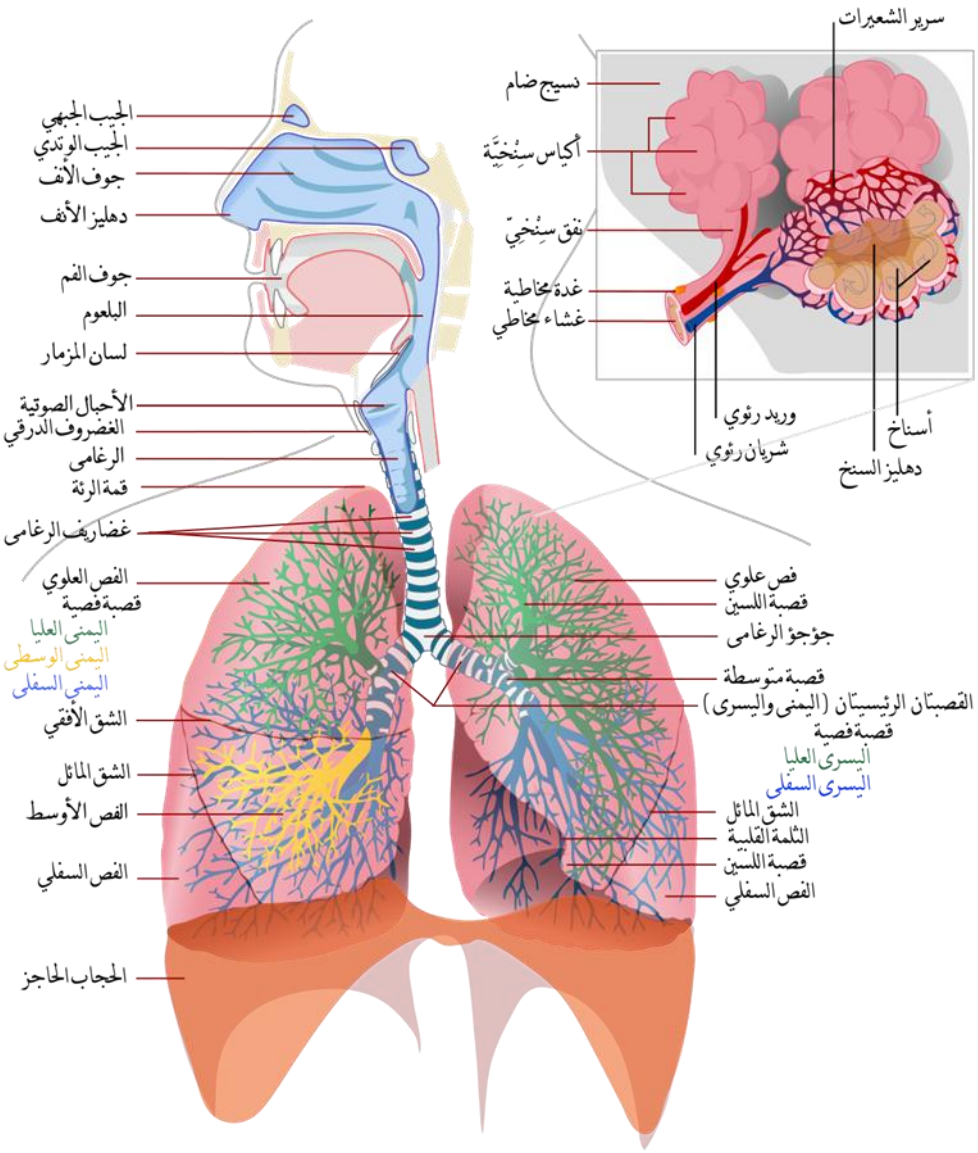

الشكل 3: الجهاز التنـفسي.

1- الأنف:

ينقسم الأنف الى جزء أيسر وآخر أيمن يفصل بينهما حاجز غضروفي في جزئه الأمامي وعظمي في جزئه الخلفي. يدخل الهواء الى الأنف من خلال فتحتين تسميان المنخرين، حيث يترشح من الغبار والشوائب بواسطة الشعر، وتقوم الأهداب التي تغطي سطح الغشاء المخاطي في الأنف بتوزيع المادة المخاطية على سطح البطانة حيث تلتقط الفضلات. ويوجد تحت بطانة الأنف شبكة من الأوعية الدموية التي تساعد في تدفئة الهواء الداخل.

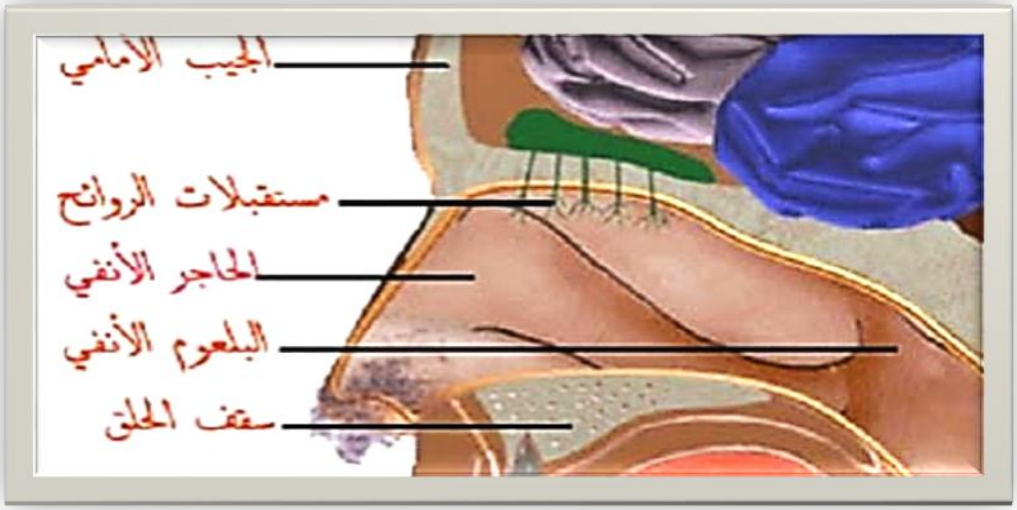

الشكل 4: تشريح الأنف

2- البلعوم:

هذا أنبوب يشبه القمع، يبلغ طوله حوالي 13 سم، ويمتد من المنخرين باتجاه العنق. ويتكون جدار البلعوم من عضلات هيكلية يغطيها غشاء مخاطي. أما وظيفة هذا الأنبوب فهي تمرير الهواء والغذاء، والعمل كحيز لرنين الأصوات.

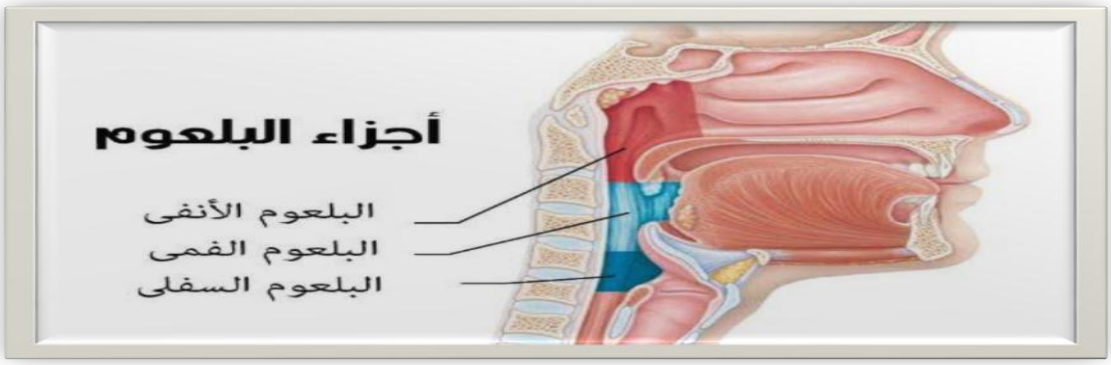

الشكل 5: البلعوم

3- الحنجرة:

هي صندوق غضروفي صغير، ويتكون جداره من تسعة غضاريف، ويسمى الجزء الأمامي من الحنجرة تفاحة آدم التي تأخذ شكلاً ثلاثياً بارزاً، تبطن الحنجرة بنسيج طلائي يحتوي خلايا تفرز مادة مخاطية تلتقط الغبار الذي يكون عالقاً بالممرات التنفسية السابقة، وقد تصاب الحنجرة بالتهاب نتيجة العدوى أو التدخين، فتنشأ من ذلك البحة أو فقدان الصوت. كما أنها قد تصاب بالسرطان وخاصة عند المدخنين، ومن أعراض ذلك البحة المزمنة والألم عند البلع. وتتم معالجة ذلك جراحياً أو بالمعالجة الاشعاعية.

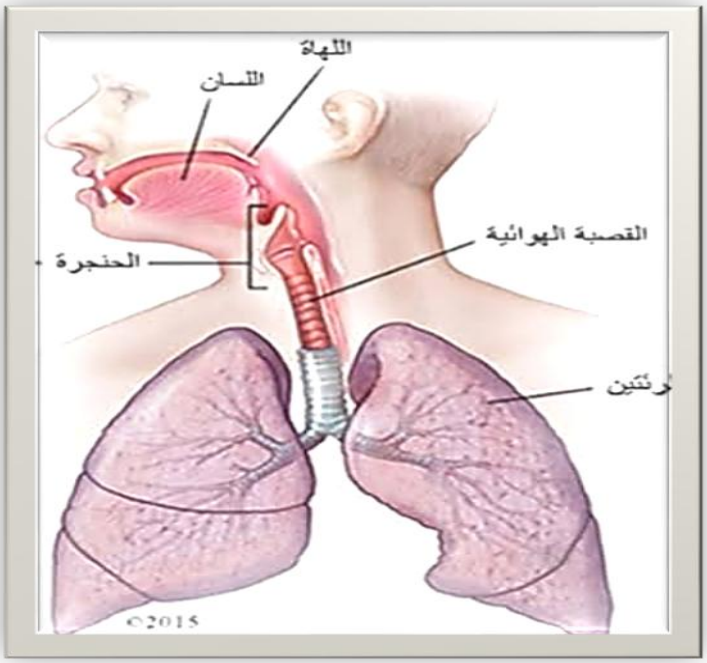

الشكل 6: الحنجرة

4- القصبة الهوائية:

هي أنبوب أسطواني يبلغ طوله حوالي 13 سم وقطره حوالي 3سم، يقع أمام المريء ويمتد من الحنجرة الى مستوى الفقرة الصدرية الخامسة، حيث يتشعب الى شعبة يمنى وأخرى يسرى. ويتشكل جدار هذا الأنبوب من 16 - 20 حلقة نصف دائرية، يمكنك ان تحسسها بسهولة بتمرير اصبعك على مقدمة عنقك، تتكون بطانة هذا الأنبوب من نسيج طلائي طبقي كاذب ومهذب وخلايا مخاطية تساعد على التقاط الشوائب العالقة في الهواء ودفعها الى أعلى باتجاه الفم، بحيث يتم ابتلاعها أو قذفها كبصاق.

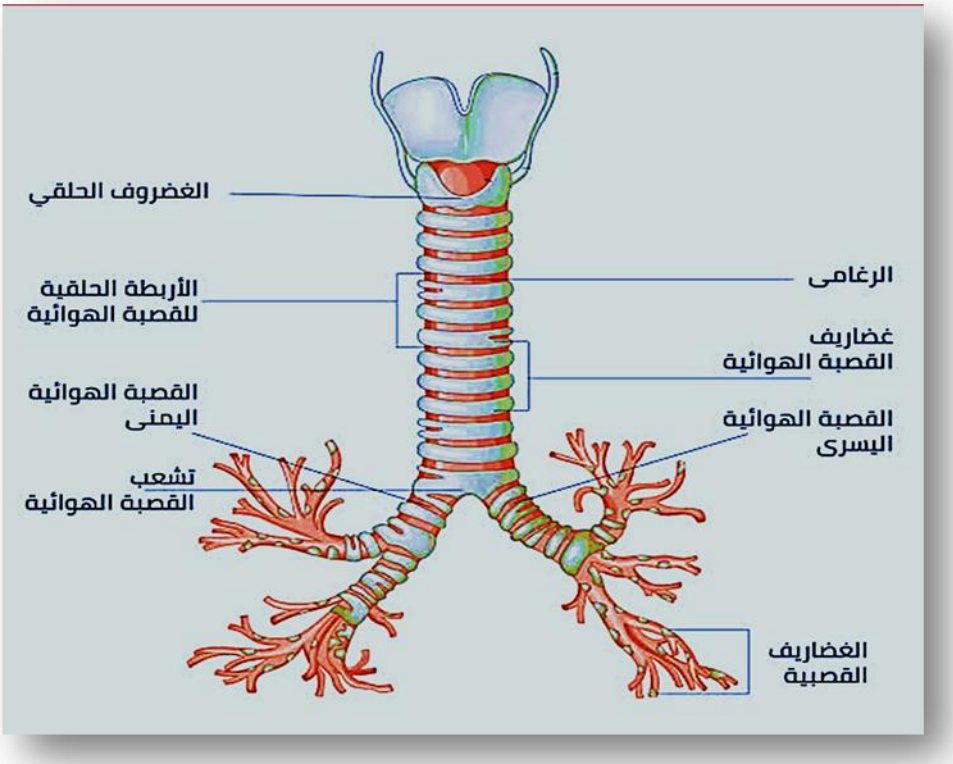

الشكل 7: القصبة الهوائية

5- الشعبتان:

تتفرعان من القصبة الهوائية حتى تدخلا الرئتين، حيث تتفرعا حوالي 20 - 22 مرة لتكوين الشعيبات وتحتوي الشعبتان حلقات غضروفية غير كاملة تبطن بنسيج طلائي مهدب. وفي نهايات التشعب يختفي الغضروف وتحل محله عضلات ملساء، كما يحل النسيج الطلائي المكعب والبسيط محل النسيج الطبقي الكاذب. وتنتهي الشعيبات بمجموعات من الحوصلات رقيقة الجدران، محاطة بشبكة من الشعيرات الدموية.

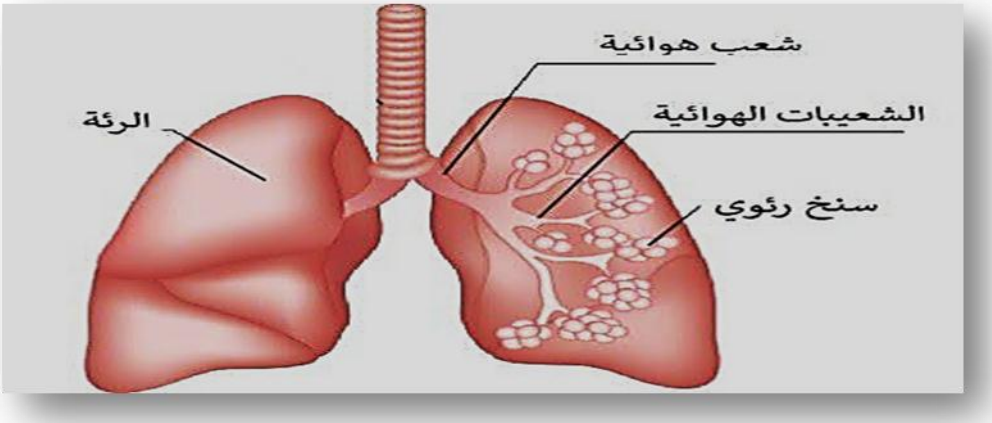

الشكل 8: الشعب الهوائية

6- الرئتان:

هما عضوان يقعان في القفص الصدري، وينفصلان عن بعضهما بواسطة القلب، وتحمي كل رئة مجموعتان من الأغشية الرئوية، تتصل الخارجية منهما بجدار تجويف الصدر، بينما تغطي الأغشية الداخلية الرئتين وتنفصل مجموعتا الأغشية عن بعضهما بتجويف يحتوي سائلاً مليناً يمنع الاحتكاك بينهما، لكنه يسمح لهما بالحركة السهلة أثناء التنفس وتمتد الرئتان من الحجاب الحاجز حتى الترقوتين العلويتين والرئة اليمنى أثخن وأعرض وأقصر من اليسرى وتتكون من ثلاثة فصوص، بينما تتكون الرئة اليسرى من فصين ، وينقسم كل فص في الرئة الى عشرات الفصيصات التي تنتهي بحوصلات وتعطي الفصيصات والحوصلات الرئتين بنية اسفنجية ناعمة. كما يحتوي جدار كل رئة أنسجة مرنة وعدة أعصاب وأوعية دموية.

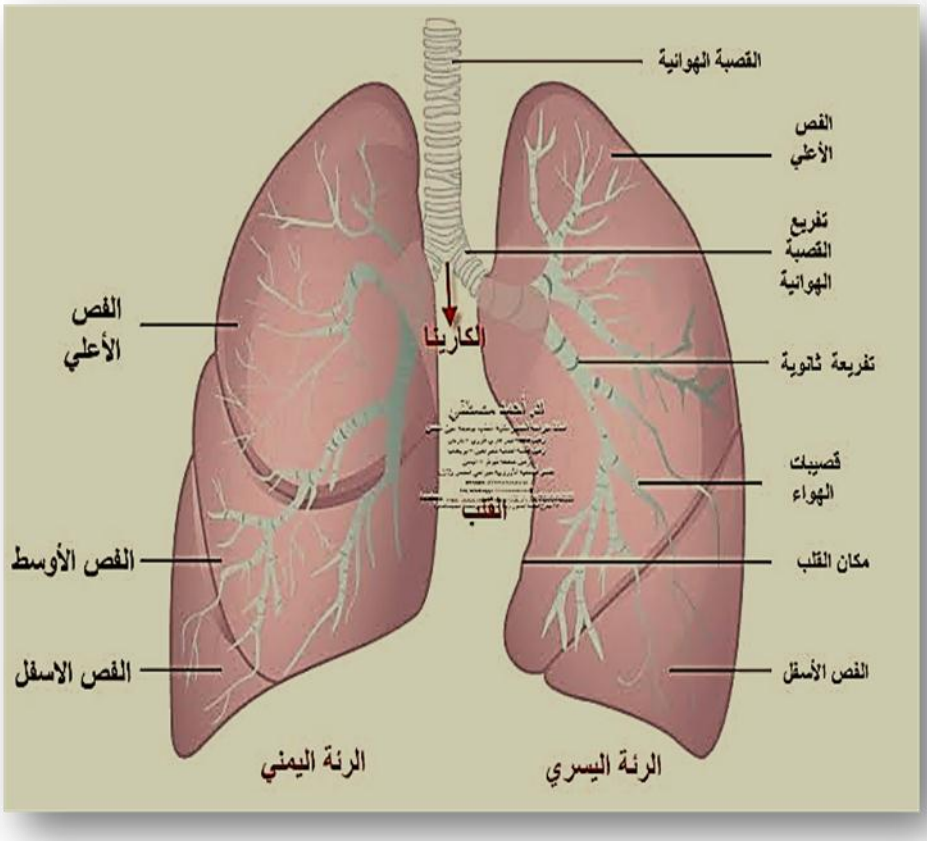

الشكل 9: الرئة

أ. الحوصلة الرئوية:

اللقاء بين الهواء والدم يتم تبادل الاكسجين وثاني أكسيد الكربون عن طريق الانتشار عبر أغشية حوصلات الرئة وأغشية الشعيرات الدموية، وقدر العلماء ان الرئتين تحتويان حوالي 300 مليون حوصلة، تغطي مساحة سطحية تقدر بحوالي 70 متراً مربعاً، للقيام بعملية تبادل الغازات ويسمى مكان اللقاء بين الدم والهواء بالغشاء التنفسي، وهو يتكون من:

1- غشاء الحوصلة الرئوية المتشكل من نسيج طلائي حرشفي بسيط (من طبقة خلوية واحدة).

2- غشاء الشعيرة الدموية المتشكل من نسيج طلائي حرشفي بسيط

3- غشاء قاعدي خارج كل من الغشائيين المذكورين.

وتجدر الملاحظة هنا إلى أن سمك هذا الغشاء لا يتجاوز 0.0005 ملم، ويوجد في جدار هذا الغشاء خلايا أكولة وخلايا ليفية وخلايا عضلية وألياف مرنة وخلايا حوصلية كبيرة تمنع انهيار حوصلات الرئة.

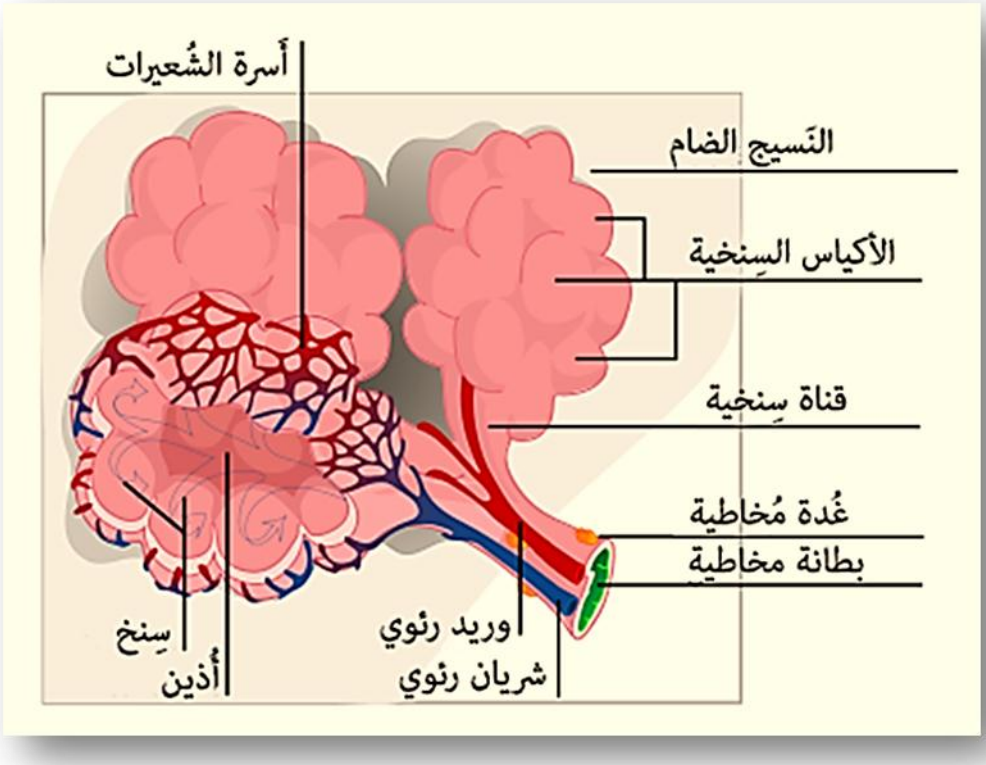

الشكل 10: الحوصلة الرئوية

ب. تبادل الغازات عبر جدار الحوصلة:

يكون الهواء الذي يدخل الرئتين مرشحاً ومكيفاً مع المحيط الداخلي للرئتين ليصل الى حوالي 300 مليون حوصلة رئوية، محاطة كل منها بشبكة من الشعيرات الدموية، التي يدخلها الدم من خلال الشريان الرئوي القادم من القلب، يكون تركيز الأكسجين في الحوصلة الرئوية أكثر منه في شعيرات الدم، ويذوب هذا الغاز في غشاء الحوصلة الرطب ليعبر من خلاله الى مجرى الدم فيرتبط بالهيموجلوبين في خلايا الدم الحمراء، وبعد ذلك يسير الأكسجين في مجرى الدم ليصل الى القلب حيث يتوزع من هناك الى جميع خلايا الجسم. أما غاز ثاني أكسيد الكربون فإن تركيزه في الدم يزيد عن تركيزه في هواء الحوصلة الرئوية وعليه، فانه يعبر خلال غشاء الشعيرات الدموية الى

الحوصلات، وبالتالي يخرج من الرئتين عن طريق الزفير. ويتم تبادل غازي الأكسجين وثاني أكسيد الكربون عبر الغشاء التنفسي، تماماً مثلما يغادر مسافر حافلة في محطة ما في نفس الوقت الذي يدخلها مسافر
آخر.

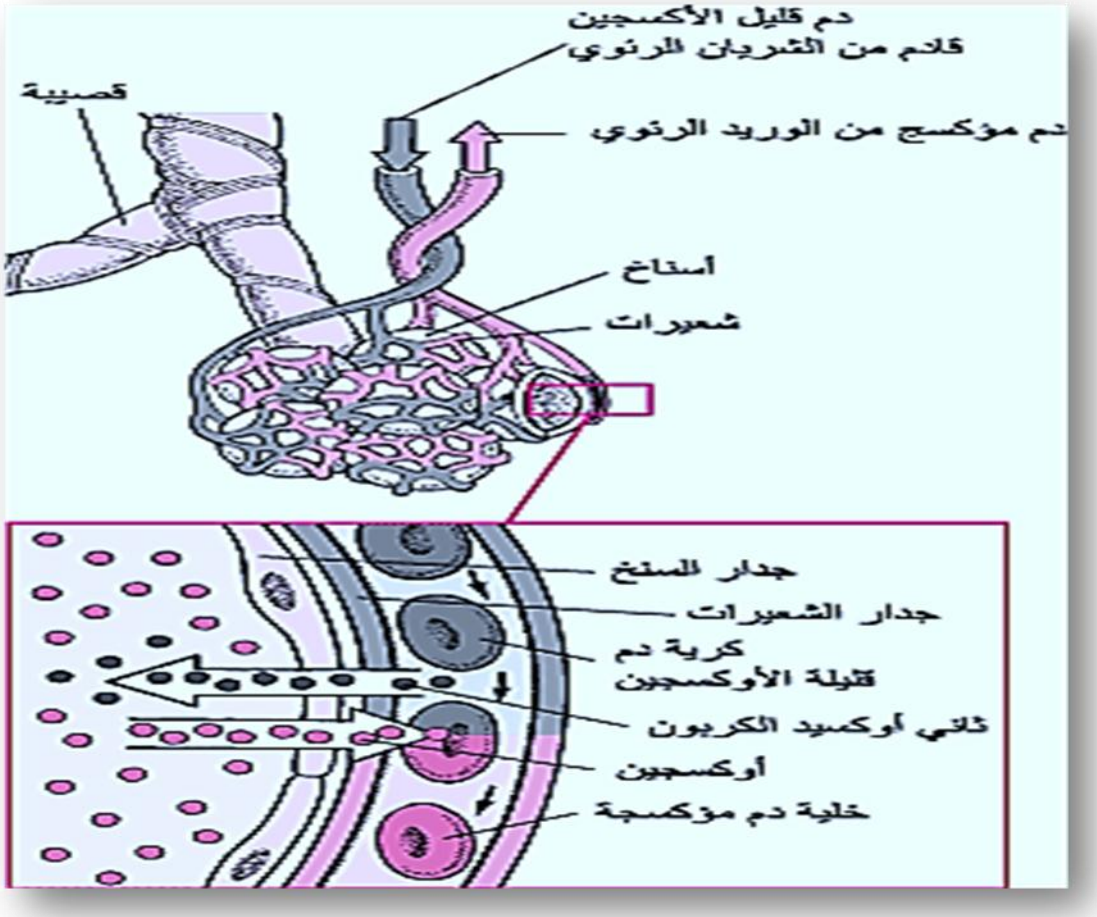

الشكل 11: تبادل الغازات في الحوصلة الرئوية

V. آلية التنفس:

تقع الرئتان في تجويف الصدر، يحيط بهما من الأعلى ومن الجانبين القفص بعضلاته وأضلاعه، ومن الأسفل حجاب حاجز عضلي وإذا ما لاحظت صدرك خلال دورة تنفسية، ستجد أن صدرك يتحرك الى الأمام ويتمدد أثناء الشهيق، ويتحرك الى الأسفل، ويتقلص عند الزفير.

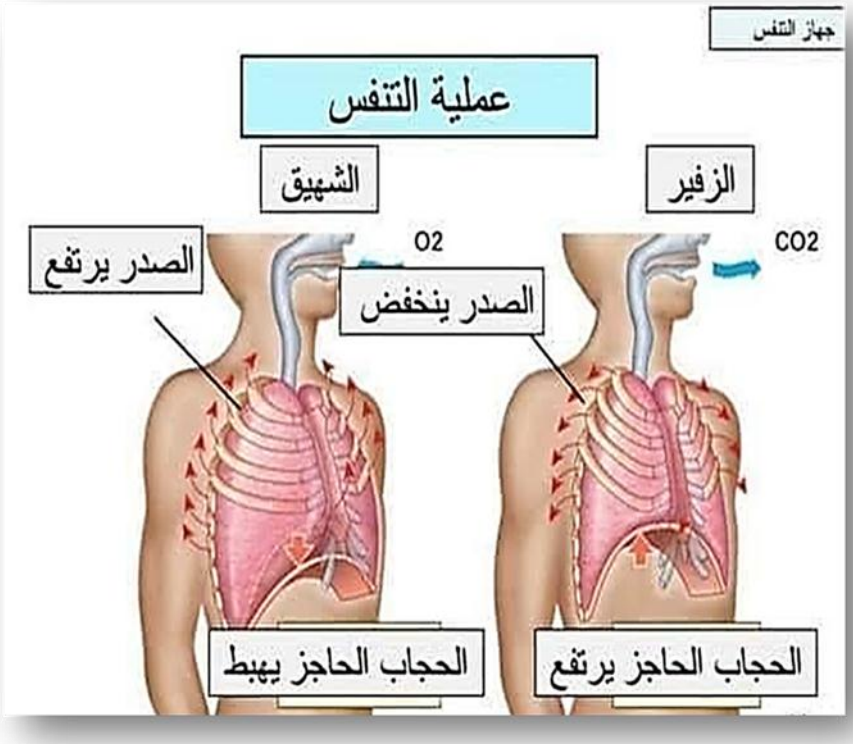

الشكل 12: عملية التنفس

ويمكن تلخيص عملية الشهيق بما يلي:

انقباض عضلات الحجاب الحاجز والعضلات بين الاضلاع يؤدي إلى ازدياد تجويف الصدر، واتساع الرئتين وهذا ما يسبب نقصان الضغط داخل الرئتين ومن ثم دخول الهواء إليهما (شهيق).

أما عملية الزفير فأنها تتم على أساس عكسي لما يتم في عملية الشهيق، وعليه فان مراحل هذه العملية هي:

استرخاء عضلات الحجاب الحاجز والعضلات بين الأضلاع ويؤدي ذلك إلى إنقاص حجم تجويف الصدر وانكماش الرئتين وبالتالي ازدياد الضغط داخل الرئتين ليتبع ذلك اخراج الهواء منهما (زفير).

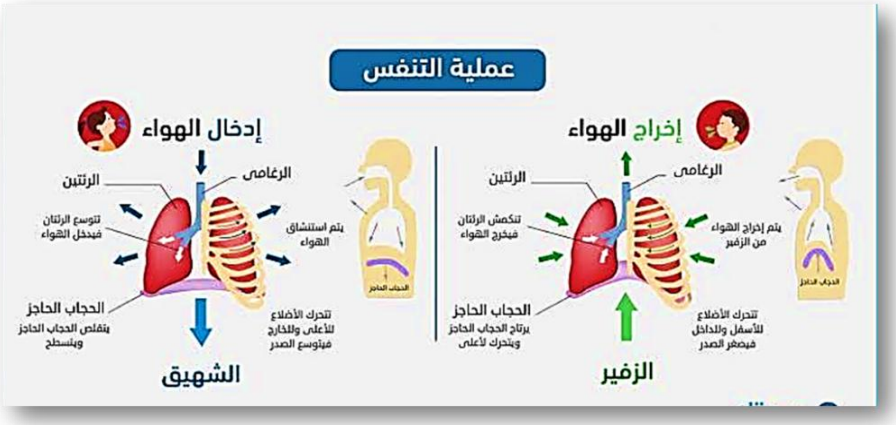

الشكل 13: عملية التنفس

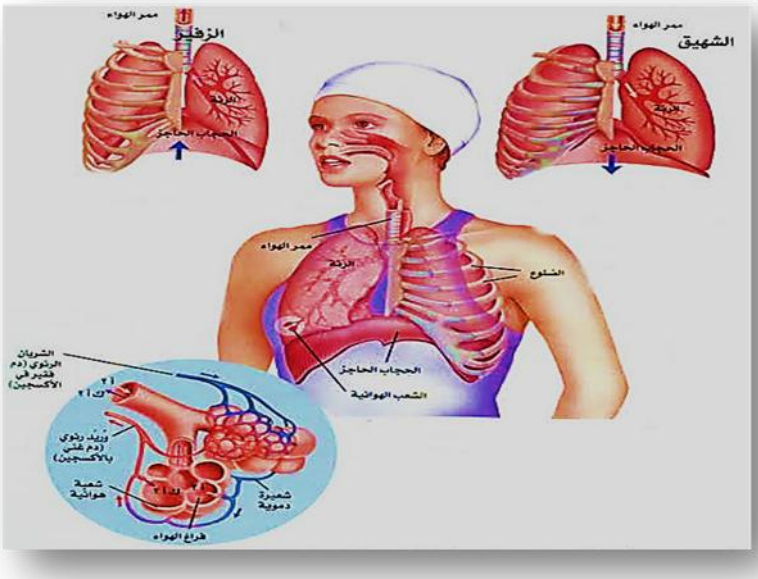

الشكل 14: عملية التنفس

VI. ضبط التنفس:

حاول أن تحبس نفسك لأطول فترة ممكنة. لاحظ أنك لا تستطيع الاستمرار في ذلك، وأنك تحتاج لأن تتنفس ثانيـة بعد وقت قصير جداً. يبين هذا التمرين البسيط بكل وضوح ان تبادل الغـازات مهم جـدا لحياتنا، وأن ذلك لا يخضع لإرادتنا. ومن حسن الحظ انه توجد وسائل واقـية تؤمن الأداء الأفضل لهذه العملية وهناك وسليتان لضبط التنفس في أجسامنا، واحدة عصبية والأخرى كيميائية.

1- الضبط العصبي:

يوجد في الجزء الأسفل من النخاع المستطيل مركز عصبي يتحكم في التنفس، يتكون من منطقتين: واحدة معنية بالشهيق وأخرى بالزفير.

وفي الوقت الذي تبعث فيه الأعصاب المعنية بالشهيق المنبهات المحفزة الى عضلات الحجاب الحاجز والأضلاع ليتسع تجويف الصدر ويدخل الهواء إلى الرئتين، فإنها ترسل أيضا منبهات مثبطة لتخفيف أو ايقاف الزفير وبعد ذلك، وخلال ثوان، ينشط مركز الزفير ويبعث اشارات الى العضلات البطنية، وتخرج منبهات مثبطة الى مركز الشهيق بحيث ينقص تجويف الصدر ويخرج الهواء من الرئتين، وهكذا، يوجد تثبيط متبادل بين هذين المركزين.

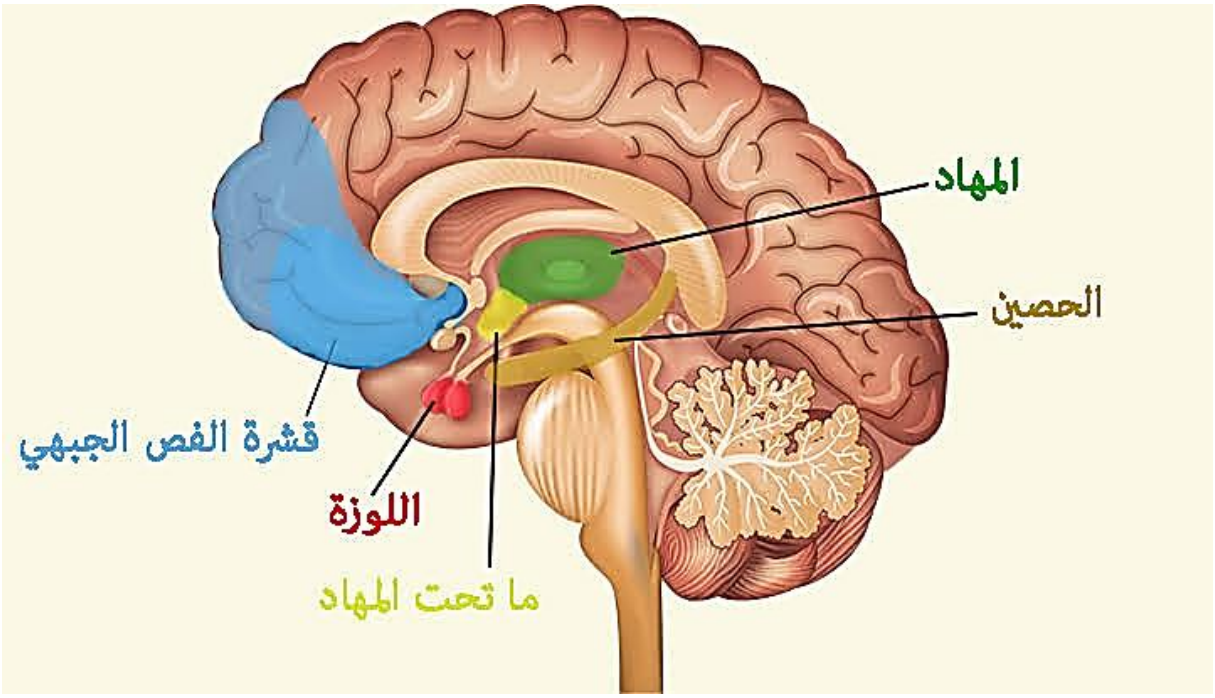

الشكل 15: تحت المهاد

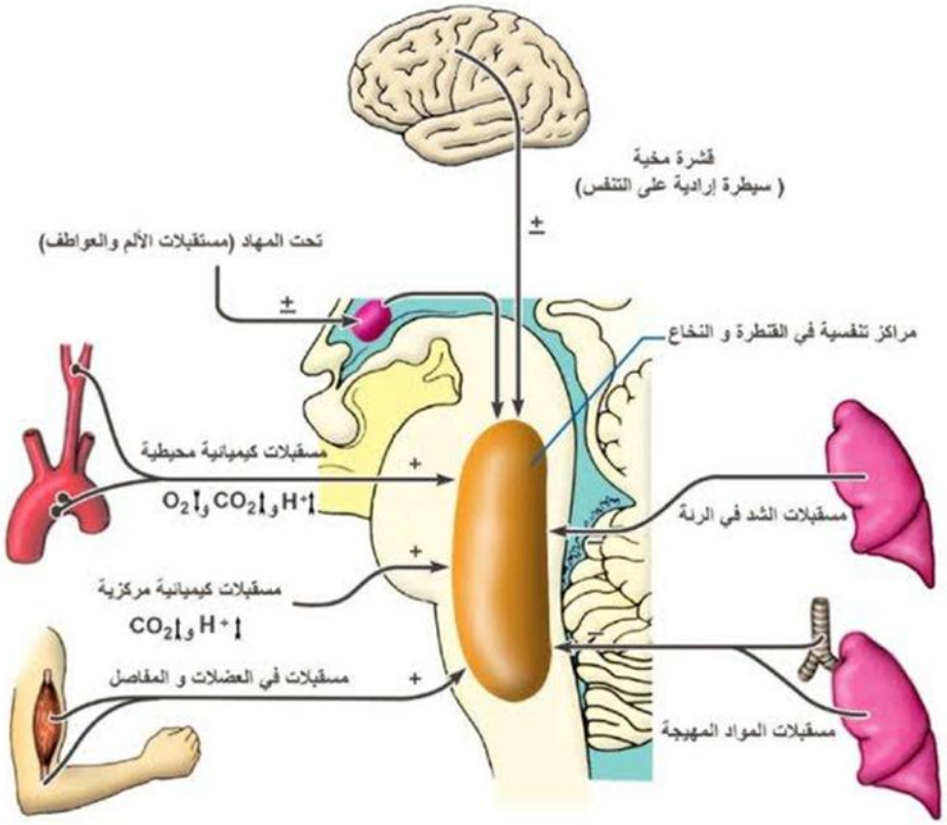

الشكل 16: مستقبلات التنفس

2- الضبط الكيميائي:

تتذبذب الاشارات العصبية للشهيق والزفير داخل المراكز التنفسية لتعطي تردداً من التنفس يبلغ حوالي 12-16 مرة في الدقيقة الواحدة. ولكن ركضاً قصيراً أو تخوفاً مفاجئاً يبين بأن سرعة التنفس وعمقه يمكن أن يتغيرا كثيراً. فأثناء القيام بتمرين رياضي ترتفع سرعة التنفس الى حوالي 75 مرة في الدقيقة، وفي هذه الحالة، يتراوح حجم الهواء الذي يدخل أو يخرج من الرئتين بين 80 و120 لتر في الدقيقة الواحدة بدلاً من 6 لترات في الظروف العادية، أن الحالات العاطفية والتهيج والتمارين تزيد من سرعة الأيض وبالتالي تزيد من مستوى ثاني أكسيد الكربون في الدم، وتعدل سرعة وعمق التنفس لتلبية حاجة الجسم للمزيد من الأكسجين ولمنع تراكم ثاني أكسيد الكربون.

وينتقل هذا الغاز السام الزائد من الدم الى الدماغ، ليثير الخلايا العصبية في مركز التنفس، الأمر الذي يؤدي الى زيادة المنبهات الى العضلات المعنية بالتنفس، فيصبح تمدد الرئتين أكثر وتزداد وتيرة التنفس، وعندما يعود مستوى ثاني أكسيد الكربون الى الوضع الطبيعي، يعود مركز التنفس الى نمطه الطبيعي أيضاً.

وكما أن مركز التنفس في الدماغ يراقب مستوى ثاني أكسيد الكربون في الدم وبالتالي تنظيم التنفس، فإنه يوجد نظام آخر لتسجيل التغيرات في مستوى الأكسجين في الدم، أن توجد مستقبلات حساسة للأكسجين عند تفرع الشرايين العنق. واذا ما انخفض مستوى

الاكسجين في الدم، فان هذه المستقبلات ترسل منبهات تحفز مركز الشهيق في النخاع المستطيل ويزداد التنفس

وظائف الجهاز التنفسي:

للجهاز النفسي عدة وظائف نذكر منها ما يلي:

1- وظيفة التنفس وهي تعاقب عمليتي الشهيق والزفير حيث تلعب الغازات المؤلفة للهواء الجوي دورا في هاتين العمليتين من خلال اخذ O2 وطرد عاز CO2 على التوالي.

2- يساعد على ادامة توازن الماء في الجسم.

3- يسهم في تنظيم عمل الغدد الصماء.

4- يساعد على تنظيم توازن درجة حرارة الجسم.

5- يساعد على ادامة التوازن الحامضي القاعدي للجسم.

VII. العوامل المؤثرة في عملية التنفس:

1- مزاولة الانشطة والفعاليات الرياضية المختلفة: يعرض الجسم الى مجموعة تغيرات وظيفية وكيمياوية مما يتسبب بارتفاع نسبة ثاني أوكسيد الكاربون والذي يتطلب من الجسم التخلص منة مما يتطلب الى تكيف وظيفي يعمل على زيادة معدل التنفس.

2- اختلاف درجة حرارة الجسم: ترتفع درجة حرارة الجسم نتيجة ممارسة جهد بدني ما وهذا العمل يتطلب زيادة في حركات التنفس وبالتالي الحاجة الى الأوكسجين.

3- اختلاف الضغط الجوي: هذا الجانب يعمل باتجاهين الاتجاه الأول التعرض الى ضغط جوي مرتفع مما يعرض الشخص الى حالات مرضية محتملة والاتجاه الثاني ضغط جوي منخفض مما يحدث قلة الاوكسجين مما يتطلب زيادة في سرعة التنفس وزيادة عدد كريات الدم الحمراء (الهيموغلوبين)

4- الممارسة الخاطئة لتمارين الرياضية: الاماكن رديئة التهوية واماكن غير صحية مما تسبب نتائج عكسية للشخص الممارس لهذه التمارين بهذه الاماكن.

VIII. تأثير النشاط الرياضي على الجهاز التنفسي:

1- زيادة التهوية الرياضية (عملية الشهيق والزفير)

2- زيادة حجم الرئتين وبالتالي زيادة كفاءتها

3- زيادة الشعيرات الدموية المحيطة بالحويصلات الهوائية (الأسناخ) مما يحسن عملية تبادل الغازات.

4- نقص عدد مرات التنفس من حوالي 16 مرة الى 12 مرة، مع زيادة عمق التنفس.

5- زيادة القدرة على استهلاك الأكسجين.

6- زيادة مقاومة الجهاز التنفسي ضد الأمراض الخاصة به.

IX. بعض مشاكل الجهاز التنفسي:

يتعرض الجهاز التنفسي في الانسان لبعض المشاكل، ومنها:

1- التهاب الرئة Pneumoni

تتأتي هذه المشكلة من التهاب حاد يصيب حوصلات الرئة، اذ تمتلئ هذه الحوصلات بالسوائل وبالخلايا الدموية البيضاء، الأمر الذي يؤدي الى إنقاص الحيز المتاح للهواء في الرئتين. وبذلك يواجه الأكسجين صعوبة في الانتشار في الحوصلات الملتهبة، ويترتب على ذلك إنقاص الأكسجين في الدم الى حد كبير ومن مسببات هذا المرض نوع من البكتريا، إضافة الى أنواع أخرى من الفيروسات والفطريات.

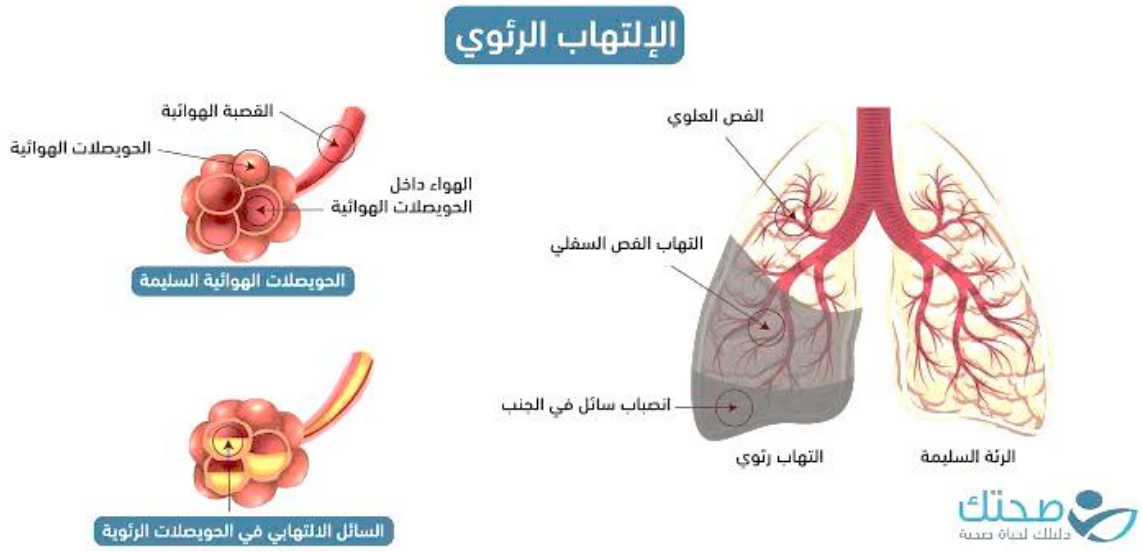

الشكل 17: إلتهاب الرئوي

2- الالتهاب الشعيبي Bronchitis

في هذه الحالة تتعرض الشعب الرئوية للالتهاب نتيجة تضخم وزيادة أنسجة غددها المخاطية وخلاياها الكأسية. ومن أعراض هذا المرض السعال المتزايد الذي ينتج عنه بصاق غليظ ذو لون أخضر مصفر. ومن أهم أسباب هذا المرض التدخين وتلوث الهواء وندرة الأجسام المضادة في الجسم

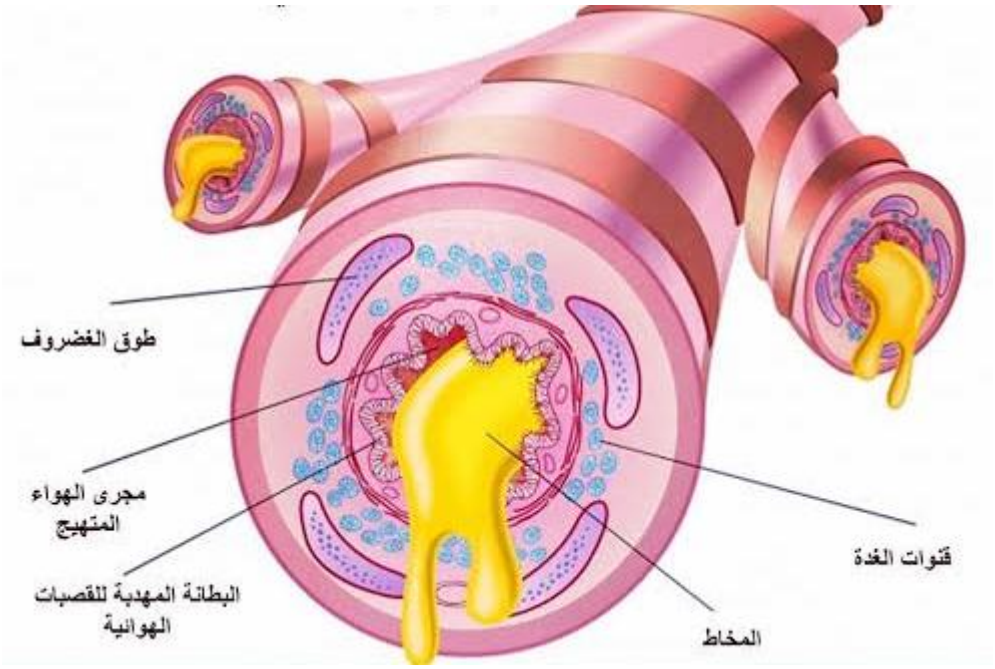

الشكل 18: الالتهاب الشعيبي

3- سرطان الرئة Lung Cancer

ينشأ هذا المرض نتيجة تعرض المريض لمواد مهيجة مثل ملوثات الهواء والتدخين، الأمر الذي يؤدي الى تضخم الخلايا الكأسية في بطانة مجاري التنفس وبالتالي الى افرازها كميات كبيرة من المادة المخاطية. كما أن خلايا البطانة التنفسية تنقسم كثيراً الى حد انها تحتل مكان الخلايا الكأسية. كذلك، فان أهداب خلايا البطانة تصبح أقل كفاءة ولا تستطيع تحريك المادة المخاطية بعيداً عن مجاري الشعب التنفسية.

أما الحوصلات فأنها تدمر ويحل محلها نسيج ليفي غليظ من وسائل معالجة هذا المرض ازالة الجزء المصاب من الرئة جراحيا. غير ان انتشاره عبر الأوعية الدموية واللمفاوية يمكن أن يؤدي الى نموات سرطانية جديدة في أجزاء أخرى من الجسم، مثل الدماغ والكبد.

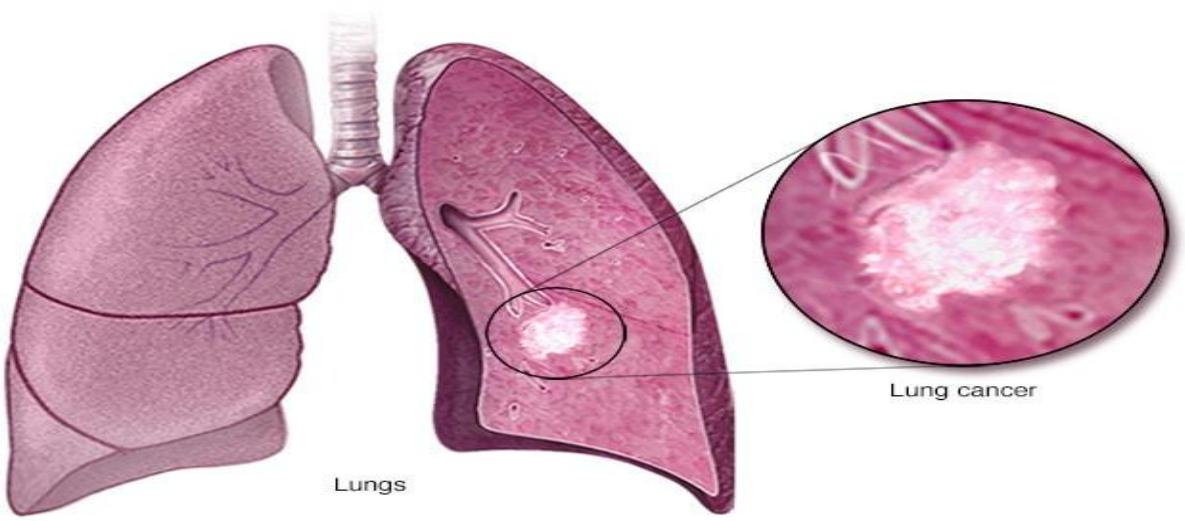

الشكل 19: سرطان الرئة

4- الزكام والانفلونزا Coryza & Influenza

تسبب العديد من الفيروسات نزلات الرشح أو الزكام، ومن أعراض هذا المرض الافرازات الأنفية الكبيرة، واحتقان الأنف وعلى الرغم من ان الزكام يمكن أن يكون دون تعقيدات، فان التهابات الجيوب الأنفية أو التهاب الحنجرة أو الأذن قد تكون مصاحبة لهذه الحالة. ونظراً لأن الزكام يتسبب بفعل الفيروسات، فان الأجسام المضادة لا تفيد في معالجته أما الانفلونزا التي يسببها فيروس، فان أعراضها تشمل الصداع والقشعريرة والحمى، وربما بعض الأوجاع العضلية.



الشكل 20: الانفلونزا والزكام

5- الاستسقاء الرئوي Pulmonary Edema

يشير هذا المرض الى تجمع سوائل كثيرة في حيزات الرئة وحوصلاتها، وذلك بسبب زيادة نفاذية الشعيرات الدموية الرئوية أو زيادة الضغط في هذه الشعيرات.

ويرتبط السبب الثاني بهبوط القلب ومن أبرز أعراض الاستسقاء الرئوي ضيق التنفس Dyspnea والتعرق الزائد والشعور بالاختناق وعدم الراحة والشحوب و ازرقاق البشرة Cyanosis الناتج عن نقص الأكسجين في الدم.

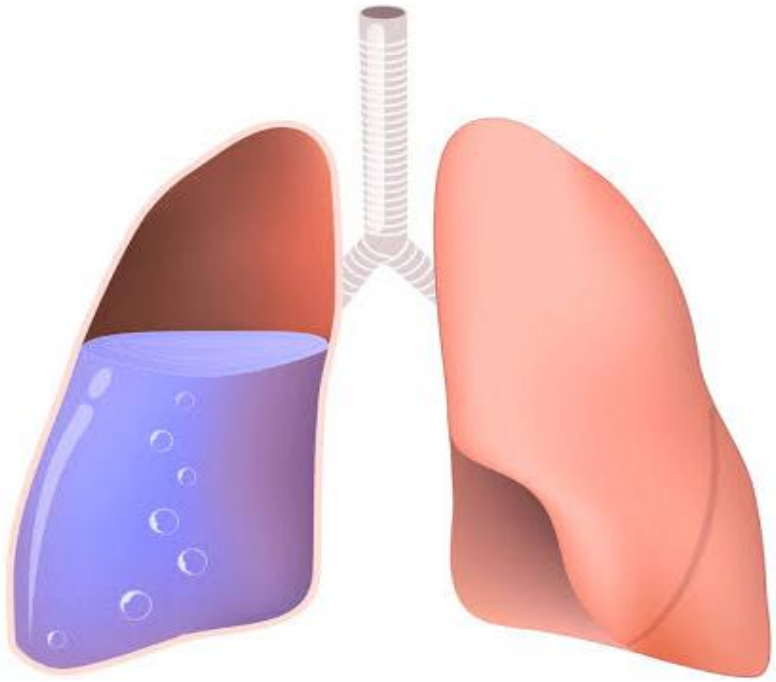

الشكل 22: الاستسقاء الرئوي

قائمة المراجع:

أولًا: المراجع العربية

1. حميد أحمد الحاج، بيولوجيا الإنسان، دار المسيرة للنشر والتوزيع، الأردن، 2009.
2. زهير الكرمي، محمد سعيد صباريني، فيزيولوجيا الإنسان، دار الكتاب اللبناني، بيروت.
3. بهاء الدين إبراهيم سلامة، فسيولوجيا الرياضة والأداء البدني، دار الفكر العربي، القاهرة، 2000.
4. عبد الرحمن عبد الحميد زاهر، علم التشريح الرياضي، ط1، مركز الكتاب للنشر، القاهرة، 2013.
5. صباح ناصر العلوجي، علم وظائف الأعضاء، ط3، دار الفكر ناشرون ومفكرون، الأردن، 2014.
6. محمد حسن علاوي، أبو العلا عبد الفتاح، فسيولوجيا التدريب الرياضي، دار الفكر العربي، القاهرة، 1974.
7. أبو العلا عبد الفتاح، فسيولوجيا التدريب والرياضة، ط1، دار الفكر العربي، القاهرة، 2003.
8. كريمان وديع عبد الرزاق، التشريح ووظائف الأعضاء، ط1، دار المستقبل، الأردن، 2011.
9. حكمت عبد الكريم فريحات، تشريح جسم الإنسان، دار الشروق، عمّان، 2010.
10. يوسف لازم كماش، التشريح الوظيفي للرياضيين، دار دجلة، عمّان، 2011.
11. إيكان سمية، مطبوعة محاضرات علم التشريح، جامعة الجزائر 3، 2021/2022.
12. بقشوط أحمد، تشريح الجهاز الحركي، مطبوعة بيداغوجية، جامعة الشلف، 2020/2021.

ثانيًا: المراجع الأجنبية

13. Tortora, G. J., & Derrickson, B. H. *Principles of Anatomy and Physiology*, Wiley, 2014.
14. Drake, R. L., Vogl, W., & Mitchell, A. W. *Gray's Anatomy for Students*, 3rd ed., Elsevier, 2016.
15. Moore, K. L., Dalley, A. F., & Agur, A. M. *Clinically Oriented Anatomy*, 8th ed., Wolters Kluwer, 2020.
16. Netter, F. H. *Atlas of Human Anatomy*, 7th ed., Elsevier, 2019.

17. Marieb, E. N. *Human Anatomy & Physiology*, Pearson, 2008